Aus der prothetischen Abteilung des zahnärztlichen Instituts der Universität Berlin. (Vorstand: Prof. Dr. med. Hermann Schröder.)

Über die Möglichkeiten und Grenzen der Erhaltung von Zähnen, die durch Trauma geschädigt wurden.

INAUGURAL-DISSERTATION

zur

Erlangung der zahnärztlichen Doktorwürde

der Medizinischen Fakultät

an der

Friedrich-Wilhelms-Universität zu Berlin

vorgelegt von

Gerhard Distelmeyer

aus Neustrelitz i./ Meckl.

Zahnarzt

Würzburg 1934.

Buchdruckerei Richard Mayr.

525

Gedruckt mit Genehmigung der Medizinischen Fakultät der Universität Berlin

Dekan: Prof. Dr. med. H. Goecht.
Referent: Prof. Dr. med. H. Schröder.

Tag der Promotion: 16. 8. 34.

R. UNIV. BIBLIOTHEEK LEIDEN

Inhalt.

Seite:

A. Einleitung

B. Abrasionen 2

C. Ursachen und Folgen des Traumas 4

D. Frakturen;

I. Einfache Brüche der Krone 10

II. Komplizierte Brüche der Krone 19

III. Wurzelbrüche 28

E. Wurzelperforationen 35

F. Schluß 44

G. Literaturangabe 45

Digitized by the Internet Archive
in 2026

https://archive.org/details/IA41550810_0077

Über die Möglichkeiten und Grenzen der Erhaltung von Zähnen, die durch Trauma geschädigt wurden.

Mit der großen Aufwärtsbewegung und der wissenschaftlichen Vertiefung der gesamten Zahnheilkunde der letzten Jahrzehnte sind auch in der Therapie Wege gefunden worden, die uns zur Behandlung und Erhaltung der Zähne neue Möglichkeiten geboten haben. So sind einmal die Zusammenhänge zwischen der allgemeinen Medizin und der Zahnheilkunde weiter erforscht und ausgebaut worden, so sind andererseits bei der Durchführung der Zahnbehandlungen neue Methoden gefunden worden, und drittens konnten chemische und pharmazeutische Mittel unserem Spezialgebiet dienstbar gemacht worden, wodurch die früher eng begrenzten therapeutischen Grenzen der Zahnerhaltung wesentlich erweitert werden konnten. Ueber dem weiteren Ausbau der Behandlungsmöglichkeiten, die auf die Erhaltung des Zahnes abzielten, hat man andererseits aber auch einsehen gelernt, daß der Zahnarzt nicht nur in der technischen Seite seines Faches sein Ideal erblicken soll, sondern daß er darüber nicht den pathologisch-anatomischen und den chirurgischen Teil vernachlässigen darf. Man soll nicht bestrebt sein, unter allen Umständen die erkrankten Zähne zu erhalten, sondern wird häufig einige davon opfern müssen, um nicht durch allzu lange und dabei doch meist erfolglose Konservierungs-Versuche Uebelstände hervorzurufen, die oft nicht nur der näheren Umgebung der erkrankten Gebilde, sondern auch dem ganzen Organismus des Patienten zum Schaden gereichen können.

Zahlreich sind die Ursachen, die zu einer Schädigung oder Zerstörung der menschlichen Zähne führen können, und je nach dem Grade dieser zerstörenden Wirkung werden wir bei der Behandlung derartiger Zähne vor die Frage gestellt: Ist dieser oder jener Zahn noch zu erhalten oder versagen unsere Mittel, ist es für den Allgemeinzustand des Patienten günstiger, wenn der Zahn entfernt wird? Bei der Entscheidung dieser Frage ist jedoch nicht allein ausschlaggebend, ob der betreffende Zahn technisch erhaltungsfähig ist, sondern ob er erhaltungspflichtig ist. Auch im letzteren Falle werden wir uns zu einer Entfernung entschließen, wenn technisch seine Erhaltung unausführbar ist. So werden wir z. B. einen vereinzelt stehenden Zahn des Oberkiefers, wenn er sich auch gut behandeln ließe, entfernen, da er als einziger Zahn im Kiefer der Prothese mehr hinderlich als dienlich ist. Anders liegen natürlich die Verhältnisse, wenn wir den betreffenden Zahn als Stützpfeiler für eine prothetische

Maßnahme benutzen können. In solchen Fällen sind also nicht allein chirurgische, konservierende oder prothetische Gesichtspunkte maßgeblich, sondern es muß für jeden Einzelfall festgestellt werden, ob der betreffende Zahn zu erhalten oder zu entfernen ist.

Da es über den Rahmen einer Dissertation hinausgehen würde, alle ätiologischen Momente, Krankheiten und deren Folgezustände in Beziehung zur Erhaltungsmöglichkeit der Zähne zu setzen, so sollen in der vorliegenden Arbeit nur die Möglichkeiten und Grenzen der Erhaltung von Zähnen behandelt werden, die auf traumatischer Basis geschädigt wurden. Ferner sollen Folge- und Begleiterkrankungen (Zahnfleischerkrankungen, Periodontitiden, Paradentose usw.) aus dem Kreis der Erörterung ausgeschlossen werden. Außerdem soll im folgenden nur das bleibende Gebiß Berücksichtigung finden, da es zu weit führen würde, wollte man die Abhandlung auch auf das Milchzahngebiß erstrecken. Die Arbeit beschränkt sich demnach lediglich auf die Traumen, ohne auf die Folgeerkrankungen im einzelnen einzugehen.

B.

Unter Trauma versteht man „eine mehr oder weniger heftige und mehr oder weniger plötzliche von außen her kommende Gewalteinwirkung auf den ganzen Körper oder einzelne seiner Teile" (Williger). Jede Gewalteinwirkung braucht nun aber nicht gleich Veränderungen pathologischer Art zu bedingen, sondern diese pathologische Tragweite eines traumatischen Insultes hängt von der schädigenden Kräfteeinwirkung und ihrer Angriffsweise ab. Sodann ist die lokale Reaktion, die allgemeine Einwirkung auf den Körper und schließlich das Vorhandensein von Komplikationen in Betracht zu ziehen. Es ist ferner eine bestehende Tatsache, daß nicht nur durch plötzliche einmalige Gewalteinwirkung ein Trauma resultiert, sondern daß gerade auch geringfügige, aber sich beständig wiederholende traumatische Einwirkungen im Laufe der Zeit Veränderungen auch pathologischer Art hervorrufen können. So kann es vorkommen, daß Prothesen durch ihren Druck, besonders wenn sie schlecht sitzen, Tumoren der Mundschleimhaut hervorzurufen vermögen oder gar den Oberkiefer derart zur Atrophie bringen können, daß das Gaumendach nur noch aus papierdünnem Knochen besteht.

Auch die natürlichen Abrasionen der Zähne gehören in das Gebiet der summierenden traumatischen Einwirkungen. Geht der Prozeß der Abrasio zunächst nur langsam vorwärts, nämlich solange es sich um den Schmelz handelt, so macht er umso raschere Fortschritte, sobald das Dentin erreicht ist. Daß bei weiterer Einwirkung auf die Zähne diese in ihrer Existenz nicht bedroht werden, rührt nun von der Abwehrkraft der Pulpa her, die auf die dauernd sie treffenden Reize mit der Bildung von Ersatzdentin antwortet. So kann es kom-

men, daß die Zähne bis auf die Gingiva abgeschliffen sein können, ohne daß das Leben der Pulpa bedroht ist oder Schmerzen ausgelöst wurden, abgesehen natürlich von Schmerzen, die durch die Verletzung der Gingiva entstehen können.

Diesen natürlichen, durch besondere Bißverhältnisse hervorgerufenen Abrasionen stehen die künstlichen Abrasionen gegenüber, die, bald absichtlich, bald unabsichtlich erzeugt, Schädigungen der Zähne hervorrufen können. So findet man bei starken Pfeifenrauchern sehr häufig die sog. Pfeifenlöcher im Bereich der Frontzähne oder Seitenzähne, je nachdem, mit welchen Zähnen die Pfeife im Munde gehalten wird. Aehnliche Erscheinungen findet man bei Schustern, Tapezierern usw., bei denen derartige Abschleifungen durch „Nägelkauen" zustande kommen. Ganz kleine und manchmal kaum wahrnehmbare Aussparungen trifft man weiter bei Schneidern und Schneiderinnen an. Durch das dauernde Fädenabbeißen sind im Laufe der Zeit diese Defekte am Schmelzrand entstanden.

Als ein weiteres Beispiel der künstlichen Abrasion wäre noch der keilförmigen Defekte zu gedenken. In den vielen Arbeiten und Versuchen, die der Ätiologie dieser besonderen Form von Abrasionen wegen unternommen wurden, sind naturgemäß unzählige Theorien als ursächliches Moment aufgestellt worden. Heute nimmt man wohl allgemein an, daß die Ursache rein mechanischer Art ist.

In gleicher Weise kann ein Schwinden der Zahnmasse eintreten durch über lange Zeit sich erstreckendes Scheuern von Klammern an Pfeilerzähnen. Auch ist die Beobachtung gemacht worden, daß untere Schneidezähne an der Innenseite von einer lose sitzenden Prothese abgeschliffen wurden. Außer den mechanischen Veränderungen findet man nun auch noch solche, die durch chemische Einflüsse bedingt sind. Hier sind es vor allem die Arbeiter, die in Säurefabriken beschäftigt sind und deren Zähne infolge der zerstörenden Wirkung der Säure stark leiden und zugrunde gehen. Auch stark säurehaltige Medikamente sind in dieser Beziehung zu nennen.

Absichtliche und künstliche Abrasionen sind ferner die bei den Malaien und einzelnen Negervölkern aus „Schönheitsrücksichten" vorgenommenen spitzgefeilten Zähne im Frontzahnbereich. Künstlich gewollte Abschleifungen werden außerdem aus therapeutischen Gründen vorgenommen, wenn es scharfe Kanten zu beseitigen gilt oder z. B. einer Caries im Milchzahngebiß durch Ausschleifen approximaler Stellen vorgebeugt bezw. Einhalt geboten werden soll.

Bei dieser Gelegenheit soll ein Hinweis gestattet sein auf eine Methode zum vermeintlichen Schutze gegen Caries, die von Arthur (1872) stammt, aber verdientermaßen bald der Vergessenheit anheim fiel. Er beschliff die Seitenflächen der Zähne und hoffte mit dieser Behandlung, die er unter dem Namen „Preventive Treatment" einführte, die Caries verhindern zu können.

Bei Kronen- und Brückenarbeiten müssen aus technischen Gründen Zähne oftmals weitgehend beschliffen werden. Handelt es sich um pulpenlose Zähne, so ist es natürlich von geringerer Bedeutung, wieviel von der Zahnmasse abgeschliffen wird, anders aber bei den Zähnen, deren Pulpa noch völlig gesund ist. Oberster Leitsatz bei der Beschleifung vitaler Zähne ist immer der, daß die Pulpa unbedingt zu erhalten ist. Trotzdem sind in der Literatur zahlreiche Anschauungen vertreten, die eine Devitalisierung des eine Jacket- oder Vollkrone erhaltenden Zahnes verlangen. Die Gründe hierfür sind zumeist die, daß die Pulpa unter der Krone von dem freien Säurerest des Zementes geschädigt wird und allmählich der Nekrose verfällt, wodurch bei der nun notwendig werdenden Wurzelbehandlung Schwierigkeiten auftreten und nicht zuletzt auch dem Patienten größere Unannehmlichkeiten und Kosten entstehen (erneuter Ersatz etc.). Diesen Nachteilen will man also durch eine vorher lege artis ausgeführte Wurzelbehandlung entgehen.

Durch die in letzter Zeit im Handel befindlichen Mittel (Antac, Tutol, Imprägnol, Durosim) ist aber dieses Hauptargument der nachträglich durch die freie Zementsäure eintretende Nekrose der Pulpa ziemlich gegenstandslos geworden. Berücksichtigt man ferner, daß eine noch so exakt und gewissenhaft durchgeführte Wurzelbehandlung Mißerfolge in sich schließt, so dürfte über die Erhaltungspflicht gesunder Pulpen gar nicht zu diskutieren sein.

Wenn wir zu der Therapie der Abrasionen übergehen, so ist für uns hierbei weniger die Frage der Erhaltungsgrenzen der Zähne von Bedeutung, als in sehr vielen Fällen vielmehr nur die der in kosmetischer und funktioneller Hinsicht befriedigenden Behandlungsart.

Die Ausschaltung und Beseitigung der kausalen Ursachen ist zunächst von Wichtigkeit. Zu erreichen suchen wir dieses Ziel z. B. bei Ueberlastung des Gebisses, hervorgerufen durch das Fehlen der Molaren, durch Anfertigung von Prothesen oder Brücken; bei Stellungsanomalien durch orthodontische Maßnahmen, bei beruflichen Schädigungen durch Entgegenwirken mit geeigneten Maßnahmen. Daneben ist in manchen Fällen, besonders im Frontzahnbereich eine lokale Behandlung durch Kronen- oder Brückenarbeiten nicht zu umgehen.

C.

Welches sind nun die Ursachen für eine traumatische Schädigung der Zähne und wie wirken sich diese aus?

Als ursächliche Momente eines Traumas kommen unzählige Möglichkeiten in Frage. So findet man häufig mit einem Kieferbruch Brüche oder Luxationen von Zähnen vergesellschaftet. Häufiger allerdings sind die Fälle, wo einzelne oder mehrere Zähne, ohne daß

zugleich ein Bruch des Kieferknochens vorliegt, durch ein Trauma verletzt worden sind. Ganz selbstverständlich sind natürlich die vorderen Zähne im Ober- und Unterkiefer am häufigsten betroffen, da diese den schädlichen Einwirkungen mehr ausgesetzt und außerdem weniger geschützt sind. Besonders sind in erhöhtem Maße die Frontzähne traumatischen Insulten preisgegeben, wenn Bißanomalien (Prognathie, Progenie) vorliegen.

Weitaus die größte Zahl der traumatischen Ursachen ist wohl dem Fall auf das Gesicht zuzurechnen. Daneben sind besonders in den letzten Jahren häufiger Zahnbrüche bezw. Luxationen beobachtet worden, die durch Sportverletzungen entstanden sind. Zu erwähnen wären hierunter Traumen, die aufgetreten sind beim Boxkampf, Fußball, Eislauf, Ski, Rodeln usw. Verletzungen durch Hufschläge, Faust- und Stockschläge, Mensurverletzungen, durch Schüsse, durch Bajonettstöße beim militärischen Fechten, sind nicht selten die Ursache für Zahnverletzungen gewesen. Eine besondere Stellung nehmen die Schädigungen an Zähnen ein, die bei den sog. Zahnakrobaten bei ihren Kraftleistungen oftmals auftreten. Zahnfrakturen kommen ferner zustande an stark gefüllten Zähnen durch unglücklichen Biß u. dergl. Daß kleine, aber oft wiederholte Traumen Schädigungen der Zähne herbeiführen können, wie z. B. das Halten von Nägeln zwischen den Zähnen der Tapezierer, das Fadenabbeißen der Näherinnen etc., Ueberlastung von Pfeilerzähnen ist z. T. oben schon erwähnt worden.

Aber auch durch unsere zahnärztlichen Behandlungsmaßnahmen werden oftmals Traumen erzeugt. Zu erwähnen wäre hier wieder zu starkes Beschleifen für Kronen- und Brückenarbeiten. Nach Klopffüllungen oder zu starker Separierung ist oft eine nachfolgende traumatische Periodontitis festzustellen gewesen. Eine weitere Ursache, die bei der konservierenden oder auch prothetischen Behandlung der Zähne Anlaß zu einem Trauma leider noch häufig genug gibt, ist die Wurzelperforation. In der konservierenden Behandlung kommt es oft genug vor, daß beim Suchen der Wurzelkanäle oder bei deren Erweiterung durch mechanische Instrumente (Beutelrockbohrer) eine „fausse route" gebohrt wird und man seine Fahrlässigkeit oder Unvorsichtigkeit erst einsehen muß, wenn infolge der Perforationsstelle der Patient entweder Schmerzen äußert oder eine heftige Blutung in das Pulpencavum statthat. Selbstverständlich können unvermutete Wurzelkrümmungen (von denen die bajonettförmige Abknickung, die einen Winkel bildende Abknickung und die Form, bei der die Wurzel um ihre Längsachse korkzieherähnlich gedreht ist, zu nennen wären) diesen Wurzelperforationen Vorschub leisten. Bei den mehrwurzeligen Zähnen ist eine weitere Möglichkeit der Perforation in dem Durchbohren der Bifurkation gegeben, besonders wenn letztere dem Pulpenkammerdach sehr nahe liegt. Man meint in solchem

Falle noch das Dach des Pulpenraumes vor sich zu haben, während längst die Bifurkation angebohrt wurde. In der prothetischen Behandlung werden für die Perforationen meistens nur die Ausbohrungen von Wurzelkanälen, in welche Stifte zur Verankerung eingesetzt werden sollen, Veranlassung geben.

Die meisten Zahnverletzungen und auch gewöhnlich sehr schwere findet man bei mißlungenen Zahnentfernungsversuchen. Mangel an Uebung, schlechte Instrumente, aber auch anatomische und pathologische Abweichungen (Wurzelkrümmungen, Hyperzementosen, abnorme Lagerungen) sind in vielen Fällen die Ursache von Frakturen. Zuweilen ist die Luxation eines anderen Zahnes als des zu entfernenden trotz aller Vorsicht nicht zu vermeiden. Besondere Vorsicht ist daher bei der Verwendung der Hebel zu Extraktionszwecken anzuwenden vornehmlich in solchen Fällen, wo wegen palatinalen bezw. lingualen oder buccalen Durchbruches von Zähnen diese aus besonderen Gründen (Beseitigung von Stellungsanomalien, von Speiserententionsstellen und Cariesprophylaxe) entfernt werden sollen.

Einige besondere Fälle, durch die Frakturen der Zähne verursacht wurden, mögen diesen Teil abschließen. So beschrieb Schirmer (1901) einen Fall, nach dem eine Zahnfraktur durch Fall auf den Rücken verursacht worden ist. Wunschheim zitiert einen durch v. Metnitz beobachteten interessanten Fall einer Fraktur. Ein junger Mann ließ sich, um die Kraftleistungen seines tadellosen Gebisses unter Beweis zu stellen, eine zusammengeknotete und zwischen die Zähne genommene Serviette aus dem Munde reißen. Hierbei wurden ihm jedoch die beiden mittleren Schneidezähne mit herausgerissen. Williger berichtet von einem Artisten, der sich zur Ausführung zahnakrobatischer Kunststücke eines in den Mund genommenen, entsprechend geformten Lederstückes bediente, das aber nur bis zum zweiten Prämolar reichte. Eines Abends luxierte er sich dann während seiner Kunststücke sämtliche Zähne des Oberkiefers bis zu den Prämolaren. Eine seltene Entstehung einer Zahnluxation sah Williger gleichfalls. Ein Junge wollte einen Drahtzaun überklettern, rutschte dabei ab, riß sich die Unterlippe auf und blieb an dem luxierten Schneidezahn hängen.

Hiermit wäre ein kleiner Ausschnitt gegeben aus den mannigfachen und zahllosen Ursachen, die zu einer Luxation oder Fraktur der Zähne führen können. Welche pathologischen Veränderungen rufen nun die Traumen an den Zähnen hervor, und wie ist ihr anatomischer Charakter? Bevor hierauf näher eingegangen wird, soll noch kurz erwähnt werden, daß man sich auf eine einheitliche Nomenklatur hinsichtlich der Einteilung der Frakturen nicht recht einigen konnte.

Der Meinungsstreit der Autoren geht in der Hauptsache um die Frakturen an den noch nicht völlig ausgebildeten Zähnen. J. Tomes,

der als erster in: „A Course of lecture on Dental Physiology and Surgery (London 1848)" Fälle von Frakturen noch nicht vollständig ausgebildeter Zähne beschrieben hat, bezeichnet diese Art der Kontinuitätstrennung als „Dilaceration of partially developed teeth from the formative pulp". Während Eichler (1911) und Greve (1912) die Tomes'sche Bezeichnung „Dilaceration" beibehalten, will Wedl (1867) diese Frakturform mit „Knickung", von Wunschheim (1904) und Williger (1911) mit „Infraktion" bezeichnet wissen. Von einer kritischen Stellungnahme dieser nur beiläufig erwähnten Fragen soll Abstand genommen werden, da diese für die vorliegende Arbeit von untergeordneter Bedeutung sind.

Von größerem Interesse dagegen ist ein Vorschlag von Gottlieb (1927), der an Stelle der sonst üblichen topographischen Einteilung der Frakturen in solche der Krone und solche der Wurzel eine andere, genauere Definition empfohlen hat. Er macht einen Unterschied zwischen anatomischer und klinischer Krone bezw. anatomischer und klinischer Wurzel. Unter der anatomischen Krone versteht Gottlieb den schmelzbedeckten Teil des Dentins, während die anatomische Wurzel den zementbedeckten Dentinanteil ausmacht. Nach Gottlieb haben diese Bezeichnungen jedoch für die klinischen Bedürfnisse ihren Wert verloren, seitdem genannter Autor festgestellt hat, daß die Schmelzzementgrenze niemals genau mit dem Boden der Tasche zusammenfällt. Deshalb möchte er den Teil, der außerhalb des Epithelansatzes liegt, mit »klinischer Krone«, den Teil, der innerhalb des Epithelansatzes liegt, mit »klinischer Wurzel« bezeichnet wissen. Die Partie, an der sich der Epithelansatz befindet, soll klinischer Zahnhals benannt werden. Gottlieb meint, die Notwendigkeit dieser Einteilung daraus herzuleiten, „da das Verhalten der Bruchfläche zum jeweiligen Stand des Epithelansatzes vom prognostischen und therapeutischen, also vom klinischen Gesichtspunkte aus von ausschlaggebender Bedeutung ist".

Diese korrektere Ausdrucksweise halte ich durchaus für praktisch, da in vielen Fällen die Bezeichnung „klinische Krone" und „klinische Wurzel" eine bessere Vorstellung von dem zu beschreibenden Fall zu geben vermag. Es soll daran kurz erinnert werden, daß gelegentlich Frakturen der anatomischen Krone an nicht vollkommen durchgebrochenen Zähnen vorkommen können, die innerhalb des Epithelansatzes liegen und nach Gottlieb somit als Fraktur der klinischen Wurzel benannt werden sollten. Häufiger dagegen sehen wir bei älteren Patienten Frakturen der anatomischen Krone und Wurzel, die nach Gottlieb aber nur die klinische Krone betreffen, da die mitfrakturierte Wurzel wegen Zurückziehen des Zahnfleisches oder wegen Längerwerden des Zahnes (bei fehlendem Antagonisten) außerhalb des Epithelansatzes liegt. Wenn trotzdem im folgenden nur einfach von Krone und Wurzel gesprochen wird, so in der Voraus-

setzung, daß unter Krone und Wurzel der außerhalb bezw. innerhalb des Epithelansatzes liegende Teil des Zahnes im Sinne von Gottlieb zu verstehen ist.

Der anatomische Charakter der Zahnverletzung ist ein wechselnder. Es gibt oftmals Fälle, wo nur kleine Stücke aus dem Schmelz ausgesprungen sind. Erscheinungen, die man häufig an den Schneidekanten antrifft. Zum Unterschied gegenüber den angeborenen Defekten — wie z. B. die dentes geminati, dentes confusi, bestimmte Formen von Hypoplasien, Hutchinson'sche Zähne, sog. Turnerzähne (von Turner beschriebene Schmelzdefekte, die nicht durch Caries entstanden sind und die sich besonders an Prämolaren finden) — zeigen diese Defekte, besonders bei Betrachtung durch eine Linse, einen rauhen Grund und scharfen Rand. Außer diesen Verletzungen, die nur den Schmelz betreffen, sieht man natürlich auch solche, die die beiden anderen Hartsubstanzen des Zahnes befallen. Man kann demnach von Schmelz-, Dentin- und Zementbrüchen sprechen. Reine Dentinbrüche kommen nicht vor, sondern nur kombiniert als Schmelz-Dentinbrüche oder Zement-Dentinbrüche. Selbstverständlich können Brüche auch alle drei Arten der Zahnsubstanzen (Schmelz-, Dentin-, Zementbrüche) durchsetzen, wie sie z. B. bei einem Längsbruch auftreten können.

Nach der Therapie, die die Brüche erfordern, werden diese nochmals unterteilt in komplizierte und unkomplizierte Brüche. Unter einem komplizierten Bruch versteht man einen Bruch, bei dem die Pulpa eröffnet worden ist, so daß sie mit der Außenwelt in Verbindung steht. Bei einem unkomplizierten Bruch verläuft die Bruchlinie so, daß eine Eröffnung der Pulpa nicht stattgefunden hat. Wurzelbrüche, bei denen die Bruchlinie zwar auch durch die Pulpa hindurchläuft, aber noch weit unter dem Zahnfleisch liegt, so daß also eine Berührung der Fragmente mit dem Inhalt der Mundhöhle nicht möglich ist, nehmen eine besondere Stelle ein. Ist ein Zahn in mehr als zwei Teile gebrochen, so kann man nach Greve und Williger, analog zertrümmerter oder zersplitterter Knochenbrüche von Komminutivfrakturen sprechen.

Abgesehen von den direkten Substanzverlusten bezw. Substanzverletzungen führen die ursächlichen Momente des Traumas sehr häufig zur Nekrose der Pulpa, sei es, daß die Blutgefäße verletzt sind, oder sei es, daß am apex die ganze Pulpa abgerissen wurde. Größere Gewalteinwirkungen rufen darüber hinaus Schädigungen des Periodontiums und der Alveole hervor. Handelt es sich um einen pulpentoten Zahn, der zudem noch ein Granulom trägt, so ist eine Verschleppung der Keime sehr leicht möglich mit allen ihren Folgen; oder durch das Trauma wird ein locus minoris resistentiae geschaffen, der den Bakterien eine gute Angriffsstelle bietet. Handelt es sich um Milchzähne, die von der traumatischen Einwirkung betroffen

werden, so vermögen über ihre eigene Schädigung hinaus auch an den unter ihnen befindlichen Zahnkeimen pathologische Veränderungen aller Art (Mißbildungen, Verlagerungen, Retentionen) aufzutreten. In einzelnen Fällen gelingt es aber, wie wir später noch sehen werden, der vitalen Energie der Pulpa, auch bei ihrer Eröffnung trotz der schweren Verletzung eine Heilung herbeizuführen.

D. *Fracturen.*

I. *Einfache Brüche der Krone.*

Ist durch einen Schlag, Stoß, Fall oder durch einen unglücklichen Biß auf einen harten Gegenstand bei der Nahrungsaufnahme ein Teil der Krone des Zahnes frakturiert, ohne daß die Pulpa frei liegt, die Frakturlinie also dicht oder etwas entfernt am Pulpencavum verläuft, so liegt ein unkomplizierter Kronenbruch vor. Daß in vielen Fällen durch die traumatische Einwirkung ohne Freilegung der Pulpa dennoch ihre Verletzung möglich ist, oder daß eine Degeneration bis zur Nekrose der Pulpa nachträglich eintreten kann, ist bei dem therapeutischen Endziel selbstverständlich unbedingt zu beachten. Ebenso ist von größter Wichtigkeit bei der Diagnosestellung der unkomplizierten Brüche zu eruieren, ob etwa durch das Trauma auch eine Fraktur der Wurzel stattgefunden hat. Wie bei jedem Bruch ist also in solchen Fällen ganz besonders zur Stützung der Diagnose das Röntgenbild und die elektrische Untersuchung mittels des faradischen Stromes heranzuziehen. Im folgenden soll nun von den komplizierenden Umständen wie Nekrose der Pulpa, Wurzelbruch, hinsichtlich der Therapie abgesehen werden, da die Behandlung derartiger Frakturen weiter unten beschrieben werden soll.

Der anatomische Charakter dieser Frakturen ist natürlich außerordentlich variabel. An den Schneidezähnen — und diese sind es wohl, die am häufigsten Kronenbrüche aufweisen und zur Behandlung kommen — können die Defekte entweder nur eine Ecke, beide Ecken (medial und distal) oder die Schneidekante betreffen. Im Seitenzahngebiet (Prämolaren und Molaren) kommen Frakturen der Krone weniger häufig vor (abgesehen in Fällen, bei denen ausgedehnte Füllungen den Zahn schwächen) allein schon aus dem Grunde, weil diese gegen die äußeren Gewalteinwirkungen besser als die Frontzähne geschützt sind. Doch ist immerhin die Möglichkeit gegeben, daß Teile der Krone linguale oder buccale Höcker frakturieren, wenn der betreffende Zahn einmal konzentrisch von den Kaukräften getroffen wird.

In der beigefügten Federzeichnung sind einige typische Bruchlinien dargestellt.

Abb. 1 Einfache Fracturen der Krone.

Da unsere therapeutischen Maßnahmen vorzugsweise auf die Frontzähne gerichtet sind wegen der Häufigkeit der Frakturen an solchen Zähnen, so soll nur deren Behandlung ausführlicher beschrieben werden.

Zunächst ist also die Erhaltung des Zahnes unbedingt bei derartigen Frakturen anzustreben. Hinsichtlich der Therapie ist nur das „Wann" und „Wie" in den Kreis der Erörterungen zu ziehen.

Wann soll man einen Kronendefekt behandeln? Diese Frage ist dann von großer Wichtigkeit, wenn, wie das doch meistens der Fall sein wird, Kinder mit noch nicht völlig entwickelten Zähnen und Kiefern zur Behandlung kommen. In solchen Fällen wird man von einer kosmetischen Behandlung des Defektes Abstand nehmen und den Schneidenersatz, oder was es sonst sei, erst in späteren Jahren vornehmen. Auch bei noch so sorgfältiger Behandlung könnte es nämlich sehr leicht passieren, daß die Pulpa geschädigt oder sogar eröffnet wird, was naturgemäß bei jugendlichen Zähnen mit noch nicht abgeschlossenem Wurzelwachstum außerordentlich ungünstig wäre. Deshalb beschränkt man sich in diesen Situationen auf das Abschleifen scharfer Kanten, um dadurch Verletzungen der Lippen, Zunge oder Wangenweichteile zu verhindern. Liegt die Bruchlinie ziemlich dicht an dem Pulpencavum oder ist durch das freigelegte Dentin eine Hypersensibilität vorhanden, so wird man diese Stelle mit Ag NO_3 tuschieren. Da das salpetersaure Silber bei der Berührung mit organischem Gewebe zu metallischem Silber reduziert und schwarz aussieht (allerdings verwandelt sich im Laufe der Zeit in dem Maße, wie die obersten Schichten der geätzten Partie verloren gehen, die schwarze Farbe in grau, um dann ganz zu verschwinden), so empfiehlt Moral an dessen Stelle Natron bicarbonicum zu nehmen. Dieses wirkt zwar nicht so intensiv, aber man erreicht gleiche Resultate bei wiederholter Anwendung. Die bei Benutzung von Silbernitrat auftretende Verfärbung sowie die Nachteile des Natron bicarbonicum lassen sich vermeiden, wenn man hierfür Kieselsäuretetramethylester (nach Prof. Schröder) anwendet. Durch dieses Abwarten erzielt man auf der anderen Seite, daß die Abwehrmaßnahmen der Pulpa durch Bildung von Sekundärdentin soweit fortgeschritten sind, daß später eine genügende Verankerung der Füllung im Dentin gewährleistet ist, ohne die Pulpa zu gefährden. Denn oberster Leitsatz bei der Therapie ist Schonung und Erhaltung der Pulpa. Deshalb wird man zuweilen auch bei älteren Patienten in solchen Fällen nicht eine sofortige Behandlung des Defektes durch eine Füllung vornehmen, bei denen die Gefahr der Pulpaverletzung durch unsere Maßnahmen besteht. Auch hier wartet man ab, bis genügend Sekundärdentin gebildet worden ist, um gefahrlos Verankerungen anbringen zu können.

Welche Methoden stehen uns nun zur Verfügung, um diese Defekte funktionell und kosmetisch, ohne die Pulpa zu irritieren, einwandfrei zu ergänzen?

Ist der zu ergänzende Defekt sehr klein, so kann man in vielen Fällen damit auskommen, daß man die Bruchfläche abschleift und glättet, um auf diese Weise eine Füllung zu vermeiden. In den meisten Fällen ist von dem Zahn aber schon so viel abgebrochen, daß ein Abschleifen kosmetisch unschön wirken würde, und nur ein Ersatz durch eine Füllung möglich ist.

In früherer Zeit, als die technischen Mittel sowie die Materialien noch nicht so weit entwickelt waren, ist man so vorgegangen, daß man künstliche Flachzähne mit Stiften derart beschliff, daß die Stifte als Verankerung in den natürlichen Zahn eingelassen werden konnten und der Porzellankörper die Kontur des Zahnes wiederherstellte. Es ist natürlich klar, daß bei der mühevollen Arbeit, die gleichfalls viel Geschick und Uebung verlangte, der Erfolg nicht recht befriedigen konnte.

In ähnlicher Weise ging bereits 1820 Linderer vor, der passend geschliffene Füllungen aus Wallroßzähnen oder Flußpferdezähnen (sog. Porzellanintarsien) benutzte. Als 1837 von Murphy die Porzellanschmelzfüllung eingeführt wurde, die im Laufe der Jahre große Verbesserungen erfahren hat, war der Arbeitsgang aber immerhin noch so kompliziert, auch verlangte die Herstellung der Farbe großes Geschick, daß man in der Folgezeit sich immer noch bemüht hat, Füllungen aus fertigen Porzellanstücken herzustellen. J. A. Volk, 1855 brachte ein passend geschliffenes Porzellanstück in die Cavität und befestigte dieses mit Gold. Dall benutzte bei der Herstellung der Cavität verschieden große Bohrer, deren Durchmesser fertige große und kleine Porzellanfüllungen entsprachen. Diese Methode wurde auf Vorschlag von Pierre Robin dahin abgeändert, daß er sich konische Porzellankegel herstellen ließ, aus denen er sich jeweils die nötige Füllung herausschnitt. Seit Einführung der Silikatfüllung im Jahre 1902 von Asher hat man sich mehr und mehr von den Porzellanfüllungsmethoden abgewandt und sich dieser einfacheren Herstellungsart bedient. Da die Kantenfestigkeit jedoch in manchen Fällen, wo es sich um Ecken- oder Schneidekantenersatz handelte, nicht stark genug war, so war es kein Wunder, daß sich die Goldgußfüllung, die 1904 von Ollendorf angewandt, durch Taggart 1907 weiter entwickelt wurde, mehr und mehr durchsetzte.

Auf andere Weise suchten Koch 1869, Hayter 1898 und Scheff 1899 weiter zu kommen. Diese zementierten das abgebrochene Stück wieder an, nachdem vorher das kleinere Stück mit einem Stift versehen worden war, der in den Wurzelkanal des defekten Zahnes durch Zement befestigt wurde.

Außer durch die verschiedensten Füllungsmethoden hat man auch auf ganz andere Art, insbesondere Defekte der Schneiden kosmetisch zu decken versucht. So berichtet Browne-Mason 1881 von einem Fall, nach dem ein junger Mann mit den oberen Schneidezähnen derart aus den Rand eine Steintreppe aufschlug, daß der linke obere Schneidezahn in die Alveole hineingetrieben wurde. Von diesem sowie von dem rechten oberen Incisivus war ein Teil der Krone abgebrochen, die übrigen Schneide- und Eckzähne hochgradig gelokkert. Die Therapie bestand in einer Fixierung der luxierten Zähne mittels einer Zelluloidplatte. Der in die Alveole versenkte Zahn wurde mit einer Zange in die ursprüngliche Stellung zurückgebracht! Ueber den weiteren Heilungsvorgang war nur gesagt, daß der „Erfolg bisher befriedigend" war.

Auf weniger gewaltsame Weise versucht M. Kuhn 1920 Schneidezahnfrakturen zu korrigieren und zwar durch orthodontische Maßnahmen. Bei Frakturen an Frontzähnen, die sich höchstens bis über das untere Drittel der Krone erstrecken, hat genannter Autor durch langsames Herausziehen des defekten Zahnes aus dem Kiefer diesen wieder auf das Niveau der übrigen Zähne gebracht.

Erübrigt sich über die von Browne-Mason angegebene Behandlungsart jegliche Kritik, so kann man auch dem Vorschlag von M. Kuhn nicht beipflichten. Durch das Herausziehen des Zahnes wird der Ausgleich der Niveaudifferenz dadurch erkauft, daß nun der Zahnhals bezw. die Wurzel sichtbar wird und somit erneut nachteilige Folgen entstehen können. Außerdem tritt hierdurch eine Aenderung im Kräfteverhältnis zwischen Wurzel und Krone des Zahnes auf, bedenkt man ferner, daß neben der längeren Behandlungsdauer auch das Tragen des orthodontischen Apparates oftmals als unangenehm empfunden wird, so lassen alle diese Faktoren die genannte Methode ungeeignet erscheinen.

Welche Mittel und Wege stehen uns nun zur Verfügung, um einfache Kronenfrakturen (Ecken- bezw. Schneidenersatz) funktionell und kosmetisch einwandfrei zu behandeln?

Handelt es sich um den Aufbau einer Ecke eines Frontzahnes, so gibt es viele Möglichkeiten, den Defekt zu ersetzen. Hinsichtlich der Verankerung, die eine derartige Füllung verlangt, kommen zwei Methoden in Frage. Erstens Retentionsstellen durch Unterschnitte bezw. Schwalbenschwanz, zweitens die Stiftverankerung. Bei beiden Arten ist, um es nochmals zu betonen, größter Wert und besondere Obacht auf die Erhaltung der Pulpa zu legen. Für die Verankerung der Füllung durch Stifte, die entweder parallel der Pulpa verlaufen oder bei zentraler Richtung dieser nicht zu nahe kommen dürfen, kommt natürlich nur ein Material in Frage, das den Zahn und die Füllung in keiner Weise verfärbt. Gold, Platin-Iridium, Nickelin sind hierfür angezeigt und je nach dem Füllungsmaterial auszuwählen.

Eine nicht minder wichtige Frage ist die Art des Füllungsmaterials, die für den Ersatz angewandt werden soll. Hierbei sind drei Gruppen zu unterscheiden:

1. die plastische Füllung
   a) Zemente,
   b) Silikate,
2. die Metallfüllung,
   a) Goldfüllung,
   b) Weißmetallfüllung,
3. die Porzellanfüllung
   a) gebrannt,
   b) gegossen.

Von den plastischen Füllungsmaterialien kommen für die Frontzähne nur die Silikatzemente wegen ihrer völlig zahnähnlichen Farbe und Transparenz in Frage. Sie sind härter und kantenfester als die Zemente, die auch wegen der schlechteren Farbe und des Fehlens der Transparenz zum Füllen für Frontzähne ungeeignet sind. Der einzige Nachteil bei den Silikatzementen ist gerade in unserem Fall, wo es sich um vitale Zähne handelt, der schädliche Einfluß auf die Pulpa. Nekrose und Gangrän der Pulpa sind häufig unter Silikatfüllungen zu beobachten. Die Ursache hierfür ist nicht genau bekannt. Lange Zeit nahm man an, daß Spuren von Arsen im Pulver den Tod der Pulpa veranlaßten, heute neigt man dazu, in dem freien Säurerest das schädliche Agens zu sehen. Deshalb ist bei Verwendung der Silikatzemente eine die Pulpa schützende Zwischenschicht zu benutzen. Hierfür kann man bei genügend großem Defekt Phosphatzement nehmen, oder man bedient sich eines Lackes (Tutol, Thymocin) bezw. eines Zusatzmittels, wie Durosim, Antac. Auch Kieselsäuretetramthylester eignet sich hierzu sehr gut.

Genügende Verankerung der Füllung durch Unterschnitte, schwalbenschwanzartige Aussparungen, sind für den Erfolg ausschlaggebend. Auch kann man den Anregungen von Biethahn, Schmitz und Grothe folgen, die zur besseren Verankerung und Versteifung der Silikatfüllung bei Eckenersatz einen rechtwinklig abgebogenen Wipladraht von 0,35 mm Durchmesser bezw. 0,8 mm benutzten, wie aus der Abbildung ersichtlich ist.

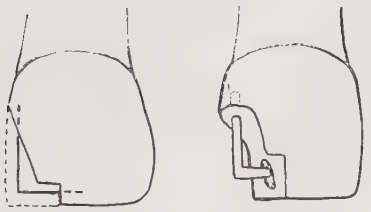

Abb. 2
Eckenaufbau unter Versteifung durch Wipladraht (n. Biethahn)

Bei jedem Eckenersatz ist in mechanischer Beziehung der Verlauf der labialen Grenzlinie von Wichtigkeit. Die Erfahrung hat gezeigt, daß es am besten ist, diese Linie rechtwinklig zur Schneide auslaufen zu lassen. Hierbei besitzt sowohl die Füllung wie der angrenzende Schmelz die größte Stärke.

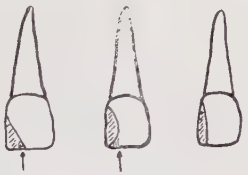

Abb. 3
Zahn und Füllung müssen incizival rechtwinklig auslaufen
a+b: falsche Präparation (Füllung bezw. Schmelz bricht aus)
c: richtige Präparation.

Einen besseren Widerstand gegen die Kaukraft bietet natürlich der Ersatz einer Ecke durch die Metalleinlagefüllung. Für die Cavitäten-Präparation kommen die gleichen Gesichtspunkte in Betracht, wie bei der Silikatfüllung. Schwalbenschwanzförmige Ausschnitte auf der lingualen bezw. palatinalen Seite unter Schonung der Pulpa bezw. Stiftchenverankerung bieten genügende Verankerung für die aus Gold- oder auch Silberzinn hergestellte Gußfüllung. Um den Ersatz kosmetisch noch günstiger zu gestalten, kann man aus der facialen Fläche der Gußfüllung einen Teil so aussparen, daß nur approximal und incisival ein schmaler Metallrahmen als Kanten- bezw. Schneidenschutz sichtbar bleibt. In dieser etwa 1 mm tiefen Mulde werden Haftlöcher angebracht und darauf wird die ganze Fläche mit Silikatzement ausgefüllt. Von vielen Seiten hat man hiergegen eingewendet, daß das Silikat bald ausbricht. Wenn ich bisher diesen Uebelstand nicht beobachten konnte, so ist andererseits eine wiederholte Ausfüllung mit Silikatzement eher in Kauf zu nehmen, als die doch etwas unschön wirkende Gußfüllung ohne Silikatauflage. An

Stelle des Silikatzementes kann man natürlich auch eine gebrannte Porzellanfüllung in die Aussparung einsetzen, allerdings ist das Durchscheinen des Goldes durch die verhältnismäßig sehr dünne Porzellanschicht zuweilen kosmetisch von Nachteil.

Eine andere Möglichkeit der Verwendung von Gold zum Ersatz der Ecken bietet das Füllen mit kohäsiver Goldfolie. In heutiger Zeit ist diese Art völlig zu Unrecht bald ganz der Vergessenheit anheimgefallen. Bei sachgemäßer Durchführung ist diese Goldhämmerfüllung immer noch die beste Füllungsmethode, die an Güte und Dauerhaftigkeit von keinem anderen Füllmaterial erreicht wird. Eine genaue Beschreibung der technischen Einzelheiten, die bei dieser Methode in Frage kommen, vorzunehmen, würde den Rahmen dieser Arbeit überschreiten. Es soll nur darauf hingewiesen werden, daß zur Schonung der Pulpa und des Periodonts die Hammerschläge sehr vorsichtig und ohne Gewalt ausgeführt werden.

Die besten Resultate in kosmetischer und funktioneller Hinsicht erzielt man bei dem Eckenersatz durch die Verwendung von Porzellan. Gerade in den letzten Jahren hat die Porzellantechnik immer mehr Anhänger gefunden, nachdem die hemmenden Einflüsse, die der Weltkrieg der Weiterentwicklung der Porzellanverarbeitung brachte, überwunden worden sind. Weitere Vorteile der Porzellanfüllungen sind ihre Unschädlichkeit für die Pulpa und ihr schlechtes Wärmeleitungsvermögen. Daneben wird von manchen Autoren dem Porzellan auch eine gewisse baktericide Eigenschaft zugewiesen.

Man unterscheidet zwei Arten der Porzellanfüllung, die gebrannte und die gegossene Füllung. Bei der gebrannten Porzellanfüllung gibt es wiederum zwei Modifikationen zu ihrer Herstellung. Einmal das Brennen der Füllung auf Platin- oder Goldfolie, zum andern die Methode nach Brill. Letztere stellt eine große Vereinfachung des ganzen Verfahrens dar und besteht darin, daß die aus einer besonderen feuerfesten Masse hergestellte Parallelkavität mit Platinchloridlösung ausgepinselt und in ihr die Porzellanfüllung angefertigt wird.

Von besonderer Bedeutung ist bei allen Porzellanfüllungen, ob sie gegossen oder gebrannt werden, die Präparation der Kavität. Da das Porzellan in möglichst soliden Blöcken gebrannt werden muß, um einen möglichst günstigen mechanischen Widerstand zu besitzen, so kommt zur Verankerung dieser Art von Füllungen die der schwalbenschwanzartigen weniger in Frage. Wegen der Rücksicht auf die Vitalität der Pulpa müßte der Verankerungsfortsatz sehr flach auslaufen, und aus diesem Grunde würde schon bei minimaler Belastung die Füllung ausbrechen. Daher dient zur Rentention nur die genügend tiefe kastenförmige Kavität oder eine Verankerung mit Platin-Iridiumstiften. Schonung der Pulpa sowie das Auslaufen von Füllung und Kavität incisalwärts in einem rechten Winkel, wie dies bereits oben besprochen würde, ist unbedingt zu beachten.

Da das Brennen von Porzellanfüllungen eine etwas komplizierte Methode immerhin darstellt, so war man bemüht, auf einfachere Weise zum Ziele zu gelangen. Es wurde daher im Jahre 1921 von Kaiser-Hamburg ein Verfahren veröffentlicht, mit dem man Porzellan entsprechend dem Gußverfahren bei Metallfüllungen auch gießen kann. Die erzielten Ergebnisse waren aber nicht sehr günstige, und erst in den letzten Jahren ist durch das Neo-Eldentog-Verfahren diese Gußmethode verbessert worden. Da es sich hierbei um ein leicht fließendes Porzellan (800—900° Schmelzpunkt) handelt, so ist die Widerstandsfähigkeit in mechanischer Richtung sehr klein. Außerdem lassen sich kleinere Füllungen nur sehr schwer ausarbeiten (zum Teil wegen des sehr starken Gußstiftes), auch genügt die Farbe nicht in allen Fällen den Anforderungen. Aus diesen genannten Gründen kommt die Verwendung des Gußporzellans bei Eckenresp. Schneidenersatz an vitalen Zähnen nicht in Betracht. Ganz anders verhält es sich dagegen, wenn die Zähne keine lebende Pulpa mehr haben. In solchen Fällen ist die Anwendung des Gußporzellans zuweilen ganz brauchbar. (S. weiter unten.)

Bei Brüchen, die nur die Schneidekante des Zahnes betreffen, ohne daß, wie anfangs erwähnt, komplizierende Momente (Wurzelbruch, Schädigung der Pulpa) hinzutreten, sind unseren Maßnahmen hinsichtlich des zu wählenden Füllungsmaterials bereits engere Grenzen gezogen. Bei kleineren Defekten, bei denen nur 1—2 mm der Schneidekante abgebrochen sind, wird man in vielen Fällen damit auskommen, daß man die rauhen Kanten glatt schleift und eventl. die Nachbarzähne gleichfalls an der Schneide etwas verkürzt, um die Niveaudifferenz dadurch auszugleichen. Bei größeren Substanzverlusten ist der Schneidekantenersatz nur durch eine Füllung zu korrigieren. Hierbei muß aber gleich erwähnt werden, daß oftmals einer guten Verankerung wegen, eine Devitalisierung der Pulpa nicht zu umgehen ist.

Da die Belastungskomponente an den Schneiden der Frontzähne sehr groß ist, kommt als Füllungsmaterial Silikatzement für sich allein nicht in Betracht. Die Kantenfestigkeit läßt sich zwar erhöhen und die Bruchgefahr verringern, wenn das Silikatzement, wie bei dem Eckenersatz geschildert, durch Metalleinlagen versteift wird. Außer mit dem erwähnten Wipladraht sind, vorausgesetzt eine genügend gute körperliche Verankerung, sehr gute Resultate erzielt worden mit Platin-Iridiumstiftchen, die man seitlich der Pulpa in das Dentin einzementierte und schneidenwärts zusammenbog. Mitunter wird man auch auf die Verwendung von Porzellan verzichten müssen, da nur größere Porzellanfüllungen dem Kaudruck besser Widerstand leisten können. Daher ist die Metallfüllung (sei es Gold oder die bekannten Zinn-Silber-Legierungen) für diese Zwecke am geeignetsten, weil bei dieser Füllungsart die Nachteile des Silikatzementes

und des Porzellans ausgeschaltet sind. Selbstverständlich wird man des besseren Aussehens wegen nur eine kombinierte Metallfüllung anwenden, d. h. unter gleichzeitiger Benutzung von Silikatzement oder noch günstiger von Porzellan für die faciale Fläche. Zur Verankerung der Gußfüllung werden entweder Stifte benutzt, die medial und distal unter Schonung der Pulpa genügend tief in das Dentin eingelassen werden, oder die Körperverankerung (Kastenform, lingual auszuarbeitender Schwalbenschwanz), wie aus der Abbildung ersichtlich ist, findet Anwendung.

Abb. 4 a b c

Verankerung einer Porzellanfüllung mit Platin-Iridium-Stiften.
a) Vorgebohrte Stiftlöcher
b) angeriebene Folie mit eingepaßten Stiften
c) fertige Füllung.

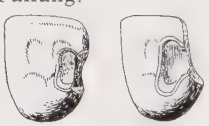

Abb. 5 a b

Schwalbenschwanzverankerung für Gußfüllungen bei approximalen Höhlen an Frontzähnen.

Abb. 6 a b

Kavitäten-Präparation zur Aufnahme einer Gußfüllung als Schneidenersatz.
a = in der Aufsicht
b = von der Frontfläche gesehen (mit eingesetzter Füllung).

In diesem Zusammenhang muß aber auch unbedingt noch auf die Bedeutung der Jacket-Krone hingewiesen werden, die bisweilen, selbst bei einfachen Kronenbrüchen, Anwendung finden kann. Ihre Indikation ist umso mehr gegeben, wenn zur besseren Verankerung einer Füllung die Devitalisierung der Pulpa erwogen wird, wie es gerade bei dem Schneidenersatz oftmals eintreten kann. Naturgemäß spielt die wirtschaftliche Lage des Patienten gerade in diesen Fällen eine große Rolle, wo es sich um die entscheidende Frage handelt, Füllung mit Verlust der Pulpa oder Porzellanmantelkrone unter Erhaltung der Pulpa. Auch bei solchen Frakturen, wo medial und distal an demselben Zahn Ecken abgebrochen sind, wird man lieber zu einer Kronenarbeit unter Benutzung der Jacket-Krone raten, als an deren Stelle zwei Füllungen legen, die den Zahn nicht nur schwächen, da

sie genügender Verankerung bedürfen, sondern auch die Bruchgefahr der Füllungen in solchen Fällen außerordentlich erhöhen.

Oftmals kommt es darauf an, daß bei Künstlern, Schauspielern und dergl. Personen der Ecken- bezw. Schneidenaufbau in keiner Weise auffallen darf. Diese Bedingung ist durch eine nur den Defekt wiederherstellende Füllungsart niemals zu erfüllen, da diese Kombination von natürlichem und künstlichem Material (Zahn und Füllung) infolge des verschiedenen Lichtbrechungsvermögens stets dem aufmerksamen Beobachter als Ersatz auffallen und als unästhetisch empfunden wird. Ferner beeinträchtigt dieses sichtbare Nebeneinander von Zahn und Füllung, besonders bei Verwendung von Silikatzement, dann den kosmetischen Erfolg, wenn bei Patienten mit kurzer Oberlippe die Füllung nicht dauernd mit Speichel befeuchtet ist, wodurch diese daher ein stumpfes Aussehen erhält. Diese Nachteile der Füllungen lassen sich jedoch durch die Verwendung der Porzellanmanteikrone bei derartigen Gelegenheiten vermeiden und erweitern damit ihre Indikationsstellung.

Bietet sich demnach in sehr vielen Fällen die Gelegenheit, an Stelle von schlecht zu verankernden Füllungen oder bei größeren Defekten die Jacket-Krone als idealsten Ersatz anzuwenden, so darf man sich jedoch nicht so weit verleiten lassen und nur der Kronenarbeit das Wort reden, wenn man mit einer guten Füllung gleichwertige Resultate erzielen kann.

Bei der Anfertigung der Jacket-Krone, deren Einzelheiten hier wiederzugeben nicht der Ort ist, soll nur auf einiges hingewiesen werden. Selbstredend ist bei vitalen Zähnen die Pulpa zu erhalten und der Dentinstumpf zur Aufnahme und Verankerung der Krone zu benutzen. Zur Herstellung der Porzellanmantelkrone benutzt man entweder die ganz aus Porzellanmasse aufgebaute Krone oder die Hohlfacette nach Prof. Schröder, deren Rückenfläche aus Porzellan angebrannt oder auch angegossen werden kann.

II. *Komplizierte Brüche der Krone.*

Bei Brüchen dieser Art ist neben dem Verlauf der Bruchlinie, wie aus der Skizze ersichtlich ist, manchmal von ebenso großer Bedeutung der Zustand der freigelegten Pulpa. Verläuft die Bruchlinie quer oder schräg durch die Pulpenkammer, so ist die völlige Entfernung der Pulpa in jedem Falle vorzunehmen. Ist die Pulpa nur punktförmig freigelegt, so kann man besonders bei Kindern mit noch weitem Apex die Erhaltung versuchen.

Abb. 7 Komplizierte Fracturen der Krone.

Da die Wurzeln der Schneidezähne und des ersten Molaren um das zehnte Jahr, die der Eckzähne und Prämolaren um das zwölfte Lebensjahr völlig ausgebildet sind, so wird man hierauf Rücksicht nehmen und in geeigneten Fällen, wie erwähnt, die Erhaltung der Wurzelpulpa in lebendem Zustande anstreben, um die völlige Ausbildung der Wurzel zu ermöglichen. Therapeutisch kommt daher entweder die Ueberkappung des freigelegten Pulpenteiles in Betracht oder die Amputation des Kronenanteiles der Pulpa mit nachfolgendem, jede Reizung ausschließenden Verschluß des Zahnrestes. Nach einigen Jahren und falls selbstredend inzwischen vorher nicht Komplikationen eintraten, wird der restliche Pulpenteil entfernt und die definitive Behandlung durchgeführt.

Die Therapie der Zahnfrakturen mit Freilegung der Pulpa war in früherer Zeit, wie ein kasuistischer Beitrag von A. zur Nedden 1864 lehrt, weniger auf pathologisch-anatomischer und biologischer Grundlage aufgebaut, sondern sie bestand nur in einer möglichst guten und einfachen kosmetischen Behandlung des Defektes. In dem erwähnten Beitrag handelte es sich um 6 frakturierte Schneidezähne, von denen 3 Zähne im Unterkiefer unterhalb des Zahnfleischrandes scharf abgebrochen waren, während die 3 oberen Zähne luxiert und dicht unterhalb des Zahnfleischrandes frakturiert wurden. Die Therapie bestand darin, daß die ausgeschlagenen Kronen auf „Goldplatten gleich wieder eingesetzt wurden", wobei als begünstigender Faktor hinzukam, daß die Kronen „gesund und nicht gesplittert waren, daß ferner die Bruchflächen glatt und die Alveolen nicht im mindesten lädiert waren". Da im Text die Therapie weder im einzelnen durchgeführt noch ein Kommentar gegeben wurde, so ist eine kritische Beurteilung dieses Falles nicht möglich.

Daß unter ganz besonders günstigen Umständen auch ohne entsprechende Behandlung der Pulpa diese eine außerordentliche Vitalität besitzen kann, beweisen zahlreiche Beispiele aus der Literatur. Storer Bennett (1896) berichtet von einem oberen Schneidezahn, der in die Alveole gestoßen war und eine Fraktur in schräger Richtung aufwies. Der Zahn mußte später extrahiert werden, und bei der mikroskopischen Untersuchung entdeckte man, daß die frakturierten Zahnhälften sich durch eine „verkalkte, in der Mitte des Zahnes vorhandene Masse wieder verbunden hatten". Dieck (1892) erwähnt ebenfalls eine Dentinneubildung und zwar an einem Prämolaren, nachdem der betreffende Zahn 1¼ Jahr früher bei einem Extraktionsversuch so frakturiert wurde, daß die Pulpa mit ihrer ganzen Oberfläche freilag. Durch Wucherung des bindegewebigen Parenchyms der Pulpa unter Mitbeteiligung der Odontoblasten-Zellen wurde neues Dentin gebildet, das den größten Teil der Frakturfläche einnahm und sogar über die Ränder des frakturierten Zahnes hinwegragte. Rousseau-Degelle beschreibt in der Revue de Stomatol. 1921

eine „Pulpaverkalkung nach einer vollständigen Zahnfraktur". „Ein etwa dreißigjähriger Kriegsverletzter hatte im Felde einen Kieferbruch erlitten, der vollständig geheilt war, wobei nur 5— eine deutliche Beweglichkeit zeigte. Die Krone war um die Längsachse und auch seitlich zu bewegen. Dieser Zustand bestand angeblich schon 15—18 Monate. Die Extraktion der Krone zeigte sich auffällig schwer, obschon eine Fraktur am Zahnhalse bestand. Nach der Extraktion zeigte sich, daß Pulpa und Wurzelnerv vollkommen verkalkt waren und einen soliden Strang bildeten, der die beiden Bruchstücke zusammenhielt. (Hesse)".

Eine andere „konservative Methode von Frakturenbehandlung der vorderen Zähne" hat Whitefield 1893 veröffentlicht. Während der Schlittschuhzeit fiel ein Knabe auf dem Eise und brach sich dabei einen großen Teil des mittleren Schneidezahnes so ab, daß die Pulpa freigelegt wurde. Die Pulpabehandlung bestand „mit Rücksicht, daß der Verlust derselben mit dem des Zahnes gleichbedeutend sei" darin, daß mit Bibuluspapier das Blut von dem exponierten Teil beseitigt und dann ein leichtes Antiseptikum angewandt wurde. Hierauf wurde die Pulpa mit Kollodium zwei- bis dreimal überzogen und mit einer Goldfolie bedeckt. Nachdem diese Methode mit Kollodium und Gold mehrere Male wiederholt worden war, wurde der Defekt mit Justi's Zement wiederhergestellt. Nach mehr als zwei Monaten fand der Autor die Pulpa lebend und sehr wenig empfindlich, worauf der Zahn mit einer Goldkrone versehen wurde.

Auch in neuerer Zeit wurde mit Erfolg eine konservative Pulpabehandlung bei frakturiertem, permanentem Schneidezahn von Gösta Lindbloem (1929) durchgeführt. Taralrud berichtet darüber wie folgt: „Der Patient, ein 13jähriger Knabe, erschien am 30. 5. 25 in Behandlung, erst 8 Tage, nachdem ihm bei einem Fahrradunfall die Schneide des + 1 abgeschlagen worden war. Die auf thermische und mechanische Reize sehr empfindliche Pulpa des etwas lockeren und druckempfindlichen Zahnes war ganz freigelegt und hypertrophisch, indem sich ein rundlicher Pulpapolyp von etwa 2 mm Durchmesser gebildet hatte. Durch Drahtligaturen an den Nachbarzähnen befestigte Lindbloem einen Kupferring auf dem Zahn und füllte diesen Ring mit Pulpol, nachdem er den Pulpastumpf mit H_2O_2 vorsichtig abgetupft hatte. Unter diesem Verband (später Pulpol-Calxin, Pulpol-Zement, Guttaperchaverschluß), der am 23. 6. gewechselt wurde, und keine Schmerzen verursacht hatte, zog sich die Pulpa zurück, und am 17. 8. hatte sich schon eine dünne Schicht sekundären Dentins von normaler Dentinfarbe gebildet. Die anfangs auf thermische Reize noch sehr empfindliche Pulpa wurde durch die allmählich stärker werdende Dentinschicht vollkommen geschützt, so daß der Zahn im August 1927 (also nach ca. 2 Jahren) mit einer Jacket-Krone versehen werden konnte. Eine Kontrolluntersuchung im März

1929 ergab normale Reaktion der Pulpa, das Röntgenbild normale Verengerung des foramen apicale."

Aus diesen Angaben und Methoden der einzelnen Autoren geht hervor, daß die Pulpa bisweilen eine beträchtliche Verletzung überstehen kann, daß die exponierte Pulpa auch fähig ist, einer Infektion zu widerstehen. Darüber hinaus ist sie aber noch imstande, Sekundär-Dentin zu bilden und Verteidigungsmaßnahmen (Verkalkung) vorzunehmen. So interessant und wichtig die Tatsache der Verheilung eines Kronendefektes mit freigelegter Pulpa durch Neubildung von Dentin ist, so ist sie doch von sehr zahlreichen günstigen Faktoren abhängig (Konstitution und Disposition des Patienten usw.), die bei einem außerordentlich hohen Prozentsatz der Fälle wohl nicht gegeben sind. Daher ist diese konservative Methode komplizierter Brüche mehr von theoretischer als praktischer Bedeutung. Immerhin wird man in ganz besonders gearteten Fällen, wenn es sich z. B. um einen Kroneneinbruch handelt, eine Behandlung in der erwähnten Form versuchen können.

Die in neuerer Zeit unternommenen Versuche bei partiell erkrankten und sodann amputierten Pulpen die Vitalität der in der Restpulpa vorhandenen Odontoblasten zu stärken bezw. eine schnellere und stärkere Dentinablagerung zu ermöglichen, scheinen mir auch gerade für die Behandlung der traumatisch freigelegten Pulpen bedeutungsvoll zu sein. Wenn man auch über diese neue Behandlungsart noch kein endgültiges Urteil abgeben kann, so ist dieser von Münch angegebenen Methode einer „biologischen Wurzelfüllung" auf Grund der bisher erzielten Erfolge unbedingt größte Beachtung zu schenken. Das Prinzip dieses Verfahrens besteht darin, daß durch eine kalk- und vitaminreiche (enthalten sind die Vitamine A, B, C) Amputationspaste von der Restpulpa „metaplastisches Zahnbein" gebildet wird, das entweder auf dem Wege der direkten oder der indirekten Metaplasie entstanden ist. Die bisherigen mikroskopischen Untersuchungen haben ergeben, daß der Wurzelkanal vollkommen mit metaplastischem Dentin, dentinähnlichem Gewebe und schwerlöslichen Kalksalzen ausgefüllt wurde. Vorbedingung für den Erfolg ist selbstverständlich aseptisches Arbeiten und Einhaltung der vorgeschriebenen Methode.

Kehren wir auf den Ausgangspunkt unserer Betrachtungen zurück, so muß festgestellt werden, daß bei komplizierten Kronenfrakturen mit abgeschlossenem Wurzelwachstum zunächst eine lege artis durchgeführte Wurzelbehandlung einzusetzen hat. Diese richtet sich nach den jeweiligen Verhältnissen und besteht in der Pulpaexstirpation mit nachfolgender exakt ausgeführter Wurzelfüllung.

Bei Kronenfrakturen mit exponierter Pulpa an Zähnen Jugendlicher, deren Wurzeln noch nicht vollkommen gebildet sind, kann bei minimaler Freilegung der Pulpa deren Erhaltung versucht werden; andernfalls kommt nur die Exstirpation in Frage.

Die definitive Ergänzung des Bruchstückes richtet sich hinsichtlich der zu wählenden Füllungsart nach dem jeweiligen Defekt an der Krone.

Kleinere und mittelgroße Substanzverluste können durch die bekannten Füllungsmaterialien (Silikat-Zement, Metallgußfüllungen, Porzellan) ersetzt werden. Die Verankerungsmethoden dieser Füllungen bieten keine Schwierigkeiten, da wegen der Eröffnung der Pulpa auf sie keine Rücksicht genommen zu werden braucht. Aus diesem Grunde wird man in den meisten Fällen den Wurzelkanal zur Aufnahme eines der Verankerung dienenden Wurzelstiftes benutzen.

Bei der Besprechung der plastischen Füllungsmaterialien, von denen nur das Silikat-Zement in Frage kommt, sahen wir, daß dieses in günstigen Fällen wohl für den Eckenersatz benutzt werden kann, daß es aber bei der Schneidenergänzung versagt. Die immerhin größeren Aufbauten verbieten wegen der Bruchgefahr, Silikat-Zement ohne Versteifung anzuwenden. Es soll daher auf die Seite 14 angegebenen Methoden verwiesen werden. Daß auch in diesen Fällen, wie bereits oben erwähnt, Füllung und Zahnrest in einem rechten Winkel zueinander auslaufen müssen (incisalwärts), soll nur nochmals hervorgehoben werden.

Größere Anwendungsmöglichkeiten stellen naturgemäß wegen ihrer guten Stabilität die gegossenen Füllungen dar. Bei dieser Art bietet ein in den Wurzelkanal eingelassener Stift ein sehr gutes Verankerungsmittel. Des besseren kosmetischen Effektes wegen wird man im Frontzahnbereich die kombinierte Gußfüllung anwenden. Silikat-Zement oder noch besser zuweilen Porzellanfüllungen wird man zur Ausfüllung der mit Haftpunkten versehenen 1—2 mm tiefen Mulde verwenden.

Abb. 8 a b

Schneidenersatz mit Stiftverankerung.
a = Kavität in der Aufsicht.
b = von der Frontfläche gesehen.

Stand der Benutzung des Porzellans bei dem Schneiden- und Eckenersatz ohne Bloßlegung der Pulpa die Kleinheit der Füllung wegen der damit verbundenen leichteren Bruchgefahr oder die ungenügende Verankerung wegen der Rücksichtnahme auf die Pulpa hindernd im Wege, so ist die Porzellanfüllung für größere Defekte als ideal zu bezeichnen. Neben der gebrannten Füllung läßt sich mit gleich guten Resultaten auch die gegossene nach dem Neo Eldentog-Verfahren hergestellte Porzellanfüllung anwenden.

Zur Verankerung der Füllung kommen gleiche Gesichtspunkte wie die oben erwähnten in Frage. Wenn man unter Umständen bei

einem Schneidenaufbau mit der kastenförmig gestalteten Cavität auskommen kann, so wird man doch der besseren und in statischer Beziehung günstigeren Haltbarkeit wegen die Verankerung mit Platin-Iridiumstiften vorziehen. Bei dem Eckenersatz kommt man zuweilen je nach Lage des betreffenden Falles, ohne Stifte aus, wenn man, wie aus der Abbildung ersichtlich ist, eine genügend tiefe Ausarbeitung der Cavität vornimmt.

Abb. 9 Erckenersatz durch Porzellan (Körperverankerung)

Vor allem aber kommt es darauf an, daß die ganze Füllung einen möglichst massiven Block darstellt, weil sonst an schwachen oder dünn auslaufenden Stellen der Porzellankörper bricht.

Da bei der gegossenen Porzellanfüllung die Farbe oftmals sehr zu wünschen übrig läßt, benutzt man diese Art der Herstellung in abgeänderter Form unter Verwendung einer passend geschliffenen Facette. Diese Methode, die von Steinhausen zuerst veröffentlicht worden ist, hat den Vorteil, daß die Farbe besser mit der natürlichen übereinstimmt und daß die Unvollkommenheiten der Oberfläche des Gußporzellans dadurch vermieden werden. Die zu ersetzende Ecke oder Schneide wird aus einer in Farbe und Form dem natürlichen Zahnrest entsprechenden Facette entweder im Munde oder besser und einfacher an Hand eines Modells zurechtgeschliffen. Der Facettenteil wird auf der Rückseite angerauht und die Rückenfläche inkl. der zur Verankerung dienende Wurzelkanaleingang mit Blauwachs ausgefüllt und modelliert. Die angeschliffene Porzellanecke wird zusammen mit dem modellierten Blauwachsrücken in eine Spezialeinbettungsmasse eingebettet und mit Neo Eldentog-Porzellan ausgegossen. Die Abbildung, die der „Klinik der konservierenden Zahnheilkunde" von Münch entnommen ist, veranschaulicht den Herstellungsweg.



Abb. 10. Ersatz einer Schneidezahnecke mit Gußporzellan unter Verwendung einer zurechtgeschliffenen Fazette.

Werden wir in vielen Fällen mit einer der erwähnten Füllungsarten auskommen, so muß vor einer wahllosen Anwendung oder Schematisierung gewarnt werden. Vor jeder Behandlung solcher Fälle müssen, wie es sich ja von selbst versteht, alle Möglichkeiten erwogen werden, bevor diese oder jene Methode angewandt wird. Oft genug wird der Zahnrest wohl noch genügend Substanz für eine gute Verankerung bieten, aber er wird in seiner Struktur nicht mehr widerstandsfähig genug sein, die Füllung längere Zeit tragen zu können. Die Folge ist, daß er bald nach Einsetzen der Füllung in seinem Kronenabschnitt frakturiert und somit erneut eine Behandlung, die zumeist in der Extraktion besteht, vernotwendigt. Solche unangenehmen Zufälle kann man von vornherein ausschalten, wenn man vorher die Mundverhältnisse des Patienten (Biß, Zustand der übrigen Zähne) genau prüft. Unter dieser Berücksichtigung wird man nicht nur bei größeren Defekten, wo die Frakturlinie bis zur Gingiva reicht, sondern auch gerade bei Schneiden- oder Eckenersatz an schwachen Zähnen oder, wenn dieser nicht erkennbar sein soll (Künstler etc.), den Defekt durch eine Kronen- bezw. Brückenarbeit zu reparieren versuchen.

Bei der Durchführung der Behandlung sind neben der Art des zu wählenden Ersatzes noch bei jugendlichen Patienten die eingangs erwähnten Gesichtspunkte zu berücksichtigen.

Für den Wiederersatz der Krone sind formale und funktionelle Gesichtspunkte maßgeblich. Vollkronen aus Gold für das Frontzahnbereich sind, wenn nicht aus statischen Gründen, von vornherein abzulehnen. Da bei jeder Kronenarbeit nach Möglichkeit eine Schädigung des perimarginalen Gewebes ausgeschlossen werden muß, so wird man, wenn irgend angängig, nicht die bisher üblichen, unter das Zahnfleisch geführten Ring- und Bandkronen verwenden, sondern den ringlosen Ersatz benutzen. Der früher und auch wohl heute noch oft zum Ersatz benutzte Ringstiftzahn hat zwar eine günstige mechanische Wirkung, dafür treten aber bisweilen durch den als Reizmittel wirkenden Ring schädliche physiologische Momente auf. Diese sind jedoch nicht allein davon abhängig, ob der Ring mehr oder minder genau anliegt, sondern die Konstitution des betreffenden Patienten sowie die Beschaffenheit des Gewebes spielen dabei eine Rolle. Um in jedem Falle die durch den Ring verursachten Gewebsschädigungen auszuschließen, verwendet man an Stelle dessen die Kombination von Flachzahn und Gußkappe. Zur Herstellung der Kappe, die sehr dünn sein und federn muß, benutzt man am besten 20karätiges Gold mit 10% Platinzusatz.

Unseren Anforderungen in funktioneller und kosmetischer Hinsicht genügen gleichfalls die Logankronen und die Daviskronen. In manchen Fällen sind sie sogar besser als die Porzellanmantelkrone, deren Vormachtstellung aber dadurch in keiner Weise beeinträchtigt

ist. Bei der Herstellung der letzteren stehen uns verschiedene Möglichkeiten zur Verfügung. Die zu ersetzende Krone stellt man demnach entweder in der üblichen Form her, d. h. sie wird ganz aus Porzellanmasse aufgetragen und gebrannt, oder man benutzt für die Facialfläche eine Schröder-Facette, an die nur der Rückenteil angebrannt oder mit leichtfließendem Porzellan angegossen zu werden braucht. Diese bereits auf Seite 19 erwähnte Modifikation macht die Anschaffung des teuren elektrischen Brennofens überflüssig und weist neben der Wirtschaftlichkeit denselben guten Erfolg auf. Es ist nur darauf acht zu geben, daß die Facette an ihrer Rückwand vor dem Anschleifen mit einem Karborundstein angerauht wird, damit sich das Gußporzellan gut mit ihr verbindet. An Stelle der Schröder-Facette kann man, wie Neubauer angegeben hat, auch einen Goldknopfzahn in Verbindung mit einem Wurzelstift verwenden. Damit wegen der besseren Haltbarkeit zwischen Zahn und Stift genügend Raum für das Gußporzellan verbleibt, ist es notwendig, den Wurzelstift bajonettförmig nach palatinal abzubiegen.

Kronenersatz mit Gußporzellan.



Abb. 11: a) Gußporzellan mit Schröder-Facette.



Abb. 11a: b) nach Neubaur unter Verwendung eines Goldknopfzahnes und Wurzelstiftes.

In diesem Zusammenhang sollen wegen einiger Schwierigkeiten, die bei der Behandlung auftreten, die Schrägfrakturen an Prämolaren besonders behandelt werden. Nächst den Frontzähnen werden diese verhältnismäßig am häufigsten von einer Fraktur betroffen, besonders wenn sie beiderseits Approximalfüllungen tragen oder wenn bei starker Ausprägung der Kauhöcker durch den Antagonisten eine Keilwirkung ausgeübt wird. Gewöhnlich wird der palatinale Höcker abgesprengt und zwar meist so tief, daß von der Fraktur noch ein Teil der Wurzel betroffen ist. Auch hierbei ist bezüglich der Therapie oberstes Gesetz, daß durch die prothetische Behandlung nicht das Periodont gereizt und geschädigt wird. Die beste Methode stellt in solchen Fällen die Gußmethode dar. Schwierigkeiten treten bei dieser Art des Ersatzes auf beim Abdruck und — wegen des Trockenhaltens — beim Einsetzen der Gußfüllung. Blutungen und Sekretion des Gewebes kann man dadurch unterbinden, daß man das Zahnfleisch durch Jodoformgaze oder auch mit Guttapercha so lange zurückdrängt, bis einigermaßen Trockenheit erzielt ist und für den Wachsabdruck gute Uebersichtsverhältnisse geschaffen sind. Durch mehrmaliges Herausnehmen des Wachsabdruckes kontrolliert man den cervikalen Abschluß, modelliert gegebenenfalls außerhalb des Mundes den Aufbau nach und probiert wieder, bis das Wachsmodell genau paßt. Zur Verankerung des Inlays benutzt man am besten einen in den Wurzelkanal eingelassenen Wurzelstift. Größere Schwierigkeiten treten beim Einsetzen der Füllung auf, da bei der Festsetzung mit Zement jeder Feuchtigkeitszutritt vermieden werden muß. Greve (1912) empfiehlt für die Trockenlegung die Behandlung der Zahnfleischfläche entweder mit Jodtinktur und Trockenblasen mit warmer Luft oder Heusners Wundklebeflüssigkeit, die aus Kolophonium und Schwefeläther aa 50,0 mit Zusatz von 1,0 venetianischem Terpentin besteht.

Einen anderen Weg schlägt Hauberrisser (1923) mittels der „Ring-Silikat-Krone" vor. Unter lokaler Anästhesie wird an dem betreffenden Zahn ein U-förmiger Schleimhautlappen (palatinal) hochgeklappt und durch eine Seidenligatur in dieser Lage fixiert. Nach Freilegung des Alveolarrandes wird der „überstehende Knochenrand halbmondförmig so weit abgemeißelt, daß die Bruchfläche noch etwa 1,5—2 mm über dem neuen Knochenrand liegt. Das gleichzeitig freigelegte Wurzelperiodontium wird scharf umschnitten und abgeschabt, denn der Wurzelring darf das Periodontium nicht umgreifen". Der Stumpf wird nunmehr für die Aufnahme eines Ringes präpariert, der den Frakturrand mindestens ½ mm überragen soll. Der Ring reicht medial und distal fast bis zur Kaufläche, wird buccal in der Art einer Fensterkrone ausgeschnitten. Der Ring wird nach 2 Tagen mit Zement festgesetzt, die buccalen Flächen zur Vermeidung von Speisen-Retentionsstellen gut anpoliert und der Hohlraum mit Silikat-

Zement ausgefüllt, entsprechend dem Gegenbiß. Zur Hemmung der Speichelsekretion empfiehlt Hauberrisser vor Beginn der Behandlung eine Injektion von Skopolamin.

Die ganze Behandlung selbst zerfällt in zwei Teile, „erster Behandlungstag: chirurgische Freilegung des Frakturrandes und Schaffung normaler topographischer Verhältnisse zwischen Zahnwurzel und Alveolarknochen. Zweiter Behandlungstag: Anlegung eines Ringes und Aufbau des verlorengegangenen Kauhöckers durch eine plastische Füllung".

Die Nachteile dieser „Ring-Silikat-Krone" sind darin zu sehen, daß der Kronenring das perimarginale Gewebe reizt und schädigt, daß ferner an der buccalen Fläche sekundäre Caries auftreten kann. Außerdem wird die Zahnwurzel durch den chirurgischen Eingriff geschwächt und verliert an Stabilität, was Hauberrisser selber zugibt, insofern er betont, daß die „Abmeißelung sich höchstens auf das obere Viertel der knöchernen Alveole beschränken muß". Da die Grenze der Erhaltung des Zahnes nach dieser Methode dieselbe ist, die der Anwendung einer Gußfüllung gesetzt ist, so ist, abgesehen von den oben erwähnten Nachteilen, allein schon wegen der umständlichen und für den Patienten unangenehmen Behandlung diese Methode wenig empfehlenswert.

III. *Wurzelbrüche.*

Die aetiologischen Momente für die Wurzelbrüche entsprechen denen, die auch die Veranlassung zu den Kronenbrüchen gaben. Außer diesen Faktoren werden durch die mechanische Bearbeitung des Wurzelkanals bei Kronen- und Brückenarbeiten zuweilen gleichfalls Frakturen der Wurzel früher oder später herbeigeführt. Abnorme Beweglichkeit bis zur Lockerung des Zahnes sowie Schmerzen brauchen nicht immer die unmittelbare Folge der Wurzelbrüche zu sein, da diese oftmals auch längere Zeit verborgen bleiben können, bis sie sich durch subjektive Symptome bemerkbar machen. Daher wird man zur Stützung der Diagnose auf das Röntgenbild nicht verzichten können. Zu beachten ist ferner, ob die Fraktur eine Wurzel mit toter oder lebender Pulpa betroffen hat, oder ob sie durch das Trauma derartig geschädigt wurde, daß eine Degeneration bis zur Nekrose die Folge ist.

Dem Verlauf nach unterscheidet man Quer-, Mittel-, Schräg- und Längsbrüche. Diese Einteilung ist auch in Bezug auf die Behandlung nicht unpraktisch. Die Abbildung gibt die vorkommenden Fälle wieder.

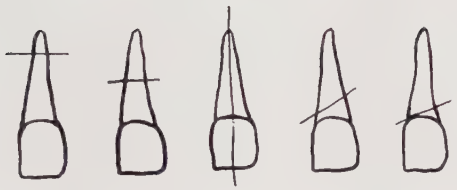

Abb. 12 Wurzelbrüche.

Wir sahen, daß die Widerstandsfähigkeit der Pulpa bei den komplizierten Kronenbrüchen außerordentlich stark sein kann und daß infolge gesteigerter Funktion sogar eine Ausheilung eintreten kann. Auch bei den Wurzelbrüchen kann es gelegentlich unter ganz besonders günstigen Bedingungen zu einer Ausheilung kommen. Dieser günstige Ausgang ist jedoch höchst selten, und so kann in der Praxis nicht damit gerechnet werden. Unter diesen Umständen ist es immerhin wichtig, die in der Literatur genannten Fälle von ausgeheilten Wurzelbrüchen kurz anzuführen.

J. Tomes beschreibt einen Fall, in welchem ein Molar durch einen schweren Fall gelockert worden war. Ohne Behandlung blieb der Zahn nach Verlauf einiger Monate immer noch gelockert, zuweilen schien der Grad der Lockerung zu wechseln. Erst als starke Schmerzen auftraten, wurde die Entfernung vorgenommen. Dabei zeigte es sich, daß die Wurzel des Zahnes in einiger Entfernung von dem Rande der Alveole quer gebrochen war und daß die Bruchflächen sich mit Zement überkleidet hatten, das Tomes als „einen Effekt des Heilungsvorganges" ansah. Eine Verheilung der Bruchflächen wäre nach Tomes wahrscheinlich erfolgt, wenn der Zahn „durch irgend eine mechanische Vorrichtung durch einige Zeit in seiner Lage wäre fixiert worden".

Fricke teilt folgenden Fall mit: „Im Dezember 1853 wünschte eine Dame den linken oberen Zentralschneidezahn ausgezogen zu haben, der ihr vor 8 Tagen bei einem Fall auf das Gesicht lose geworden war." Es wurde ein Bruch in dem oberen zwei Drittel der Wurzel diagnostiziert. Eine Seidenligatur fixierte den Zahn längere Zeit hindurch. Vermutlich wurde die Heilung der Bruchenden durch einen nach auswärts gerichteten unteren Zahn verzögert, denn erst im Juli 1854 hatte der Zahn seine frühere Festigkeit wieder erlangt.

Einen interessanten Fall einer „Konsolidation ohne jeden Verband" gibt Hohl bekannt. „Ein dreizehnjähriger Knabe fiel von einem Dache herab und brach sich den rechten oberen Zentralschneidezahn derart, daß sich dessen Krone hin- und herbewegen ließ, so daß man befürchtete, der Zahn würde herausfallen. Indessen wurde er von Tag zu Tag fester, bis er in einigen Wochen seine normale Festigkeit wieder erlangt hatte. Ich sah den Knaben etwa 1 Jahr nach der Frakturierung. Der Zahn unterschied sich weder in der Farbe noch

in dem Festigkeitsgrade von den anderen im Munde befindlichen Zähnen. An der Krone fanden sich zwei kleine Schmelzdefekte. An der Labialfläche der Alveole des fraglichen Zahnes fühlte man etwa 15 mm von der Schneidefläche entfernt ganz deutlich eine schmale Auftreibung. Es war dies offenbar die Stelle, an der die Fraktur stattgefunden hatte."

Fliege (1925) liefert einen weiteren Beitrag zur Ausheilung einer Wurzelquerfraktur bei lebender Pulpa. Es handelte sich hierbei um einen 43 Jahre alten Patienten, dessen mittlerer oberer Schneidezahn eine Querfraktur etwa in der halben Höhe der Wurzel aufwies. Der frakturierte Zahn wurde zunächst mittels einer Drahtligatur fixiert und erst, nachdem durch die faradische Untersuchung eine Besserung der Reizleitung der Pulpa festgestellt worden war, wurde eine Goldkappenschiene von 3+ bis +2 eingesetzt. „Die normale Leitfähigkeit der Pulpa trat bereits nach 26 Tagen ein, die Fraktur heilte durch Konsolidierung."

Demisch brachte ebenfalls eine Querfraktur in mittlerer Höhe der Wurzel eines zentralen Schneidezahnes durch Schienung zur Ausheilung. Das Interessante dieses Falles ist aber, daß der Zahn vier Wochen nach der Schienung nicht mehr auf den Induktionsstrom reagierte. Als nach weiterem Abwarten von 2 Wochen die vermeintlich tote Pulpa exstirpiert werden sollte, trat beim Trepanieren in der Nähe der Pulpa ein leichtes Schmerzgefühl auf, worauf sofort von der Freilegung der Pulpa abgesehen wurde. Im Laufe der Zeit besserte sich die Reaktion auf den elektrischen Strom, und erst nach 19 Monaten konnte eine normale Sensibilität festgestellt werden. Dieser Tatbestand läßt sich dadurch erklären, daß bei dem Trauma der Blutkreislauf der Pulpa nicht aufgehoben wurde, sondern nur die Nerven eine Unterbrechung in ihrer Reizleitung erfahren haben. Nachdem die Nervenfasern nachgewachsen waren, stellte sich die volle Sensibilität wieder ein. Der Fall zeigt, wie groß die Widerstandskraft der Pulpa mitunter sein kann und wie vorsichtig man die Prognose für eine Zahnfraktur stellen muß.

Ganz interessant ist es, nun einmal zu untersuchen, wie die Heilung zustande kommt und welche Faktoren dabei eine Rolle spielen. Die histologischen Untersuchungen an geheilten Zahnfrakturen ergaben in einem von Boulger (1928) mitgeteilten Fall, daß die Bruchflächen (es handelt sich um eine Querfraktur der —1 1— mit starker Dislokation einer Spitze nach unten) von Zement vollständig bedeckt waren, der normale Periodontalraum wieder hergestellt war. Die Pulpa war in beiden Zähnen lebend, zeigte Odontoblasten und unverkalktes Dentin. Auch in dem dislozierten Wurzelbruchstück fand sich lebendes Gewebe und Zementablagerung, sowohl im Kanal als auch an der Außenseite, wodurch die ganze Wurzelspitze in Zement eingehüllt erschien. (Zit. nach Kronfeld.)

Für die Ausheilung einer Zahnfraktur ist nicht immer Vorbedingung, daß die Pulpa am Leben geblieben ist. Auch an toten Zähnen, deren Pulpa längere Zeit vor der Fraktur entfernt wurde, ist eine Heilung des Wurzelbruches eingetreten. Entgegenkommenderweise überließ mir Herr Prof. Schröder das in der Abbildung wiedergegebene Röntgenbild eines Prämolaren, dessen Wurzel eine Querfraktur zeigt, die durch Zementablagerung seitens des Periodontiums konsolidiert worden ist.

Abb. 13

a) Wurzel-Querfraktur an einem toten Prämolaren.

b) ausgeheilter Bruch.

Histologische Untersuchungen an einer geheilten Zahnfraktur, bei der die Nerven und Gefäße durchgerissen waren, die Pulpa vom Stoffwechsel also völlig ausgeschaltet war, hat Gottlieb (1922) veröffentlicht. Genannter Autor ist der Ansicht, daß die Größe der Zertrümmerung einen Einfluß auf die Entstehung oder das Ausbleiben einer Gangrän hat. Die nachträgliche Infektion dürfte meist auf hämatogenem Wege erfolgen. Im vorliegenden Falle hat scheinbar eine allmähliche Einwanderung periodontaler Bindegewebszellen in den Pulpakanal stattgefunden, die die Fähigkeit besitzen, Knochen und knochenähnliche Substanz zu bilden. Das periodontale Bindegewebe behandelt die Kanalwände wie eine „Plantationsfläche", lagert an ihnen Knochenzement ab und bildet im Kanallumen Knochenbälkchen, die mit den wandständigen Partien in unmittelbarer Verbindung stehen können.

Die Hauptrolle bei einer Frakturheilung spielt die Wurzelhaut. Es tritt zunächst durch die Osteoklasten der Wurzelhaut eine Resorption ein, die so lange fortgesetzt wird, bis anlagerungsfähige Sub-

stanz erreicht ist. Darauf erfolgt sehr schnell der Umschlag von der Resorption in Apposition. In die feinsten Bruchspalten schieben sich die Zellen hinein, erweitern den Spalt und füllen ihn dann mit Zement aus, das die Bruchflächen fest vereinigt. Der Ansicht der meisten Autoren, daß das so gebildete Zement lediglich eine „anatomische Anlagerung" darstellt, treten Euler-Meyer entgegen mit der Feststellung, daß dies wohl für das irreguläre Dentin nach Frakturen zutrifft, daß dagegen bei der „Apposition von Zement nach Dentinresorption meist eine recht innige organische Verbindung besteht".

Wie oben gesagt, ist nicht immer mit einem glatten Heilungsverlauf zu rechnen. Es wird viele Fälle geben, in denen man der Wurzelfraktur eine gute Prognose stellt, die sich aber im weiteren Verlauf als falsch erweist. Auch in der Literatur sind darüber Fälle bekannt. Weski berichtet an Hand eines mikroskopischen Befundes von einer Fraktur, bei der sich zwischen den zwei Bruchstücken eine Schicht derben Bindegewebes befand, ohne jedes Zeichen einer Heilungstendenz. Dieck beschreibt in seinem Röntgenatlas drei röntgenologisch festgestellte Fälle von ausgebliebener Heilung nach intraalveolärer Fraktur.

Wenden wir uns der Frage der Therapie der Wurzelbrüche zu, so werden wir diese im wesentlichen von dem Symptomenkomplex abhängig machen. Bei Frakturen an der Wurzelspitze wird zunächst der Zahn ruhiggestellt und abgewartet, ob Beschwerden auftreten. Bei vitalen Zähnen ist zuvor festzustellen, ob die Pulpa normale Reaktion zeigt. Ist dies der Fall, so kann man gewöhnlich mit einer Konsolidierung der Fragmente rechnen. Die operative Entfernung des Fragmentes nach vorheriger Wurzelbehandlung und Wurzelfüllung wird dann nötig sein, wenn irgend welche Reaktionen aufgetreten waren.

Die Frakturen, die in der Mitte oder in schräger Richtung der Wurzel verlaufen, können zunächst versuchsweise konservativ behandelt werden. Der betreffende Zahn wird ruhiggestellt und fixiert mittels einer Kappe, die die nächsten intakten Zähne noch einschließt, oder durch Ligaturen. Erscheint diese Behandlung aussichtslos, oder bestand von vornherein eine hochgradige Lockerung des Zahnes oder starke Schmerzhaftigkeit, so ist damit der Erhaltung des Zahnes die Grenze gesetzt und die Indikation für seine Extraktion gegeben.

Quer- und Schrägfrakturen an vitalen oder toten Zähnen sind nur dann hinsichtlich ihrer Erhaltung günstig zu beurteilen, wenn die Frakturlinie nahe dem marginalen Teil der Gingiva verläuft. Bei Querfrakturen ist zuweilen ein kleiner, aus Metall gegossener Aufbau nötig, um die künstliche Krone sicher und gut aufnehmen zu können. Bei Schrägfrakturen spart man den Defekt kastenförmig aus, ergänzt den fehlenden Teil gleichfalls durch eine Gußfüllung, die

zudem noch durch einen Wurzelstift zu verankern ist.

Die Längsfrakturen der Wurzeln bieten die wenigste Aussicht auf Heilung, so daß die Therapie dieser Frakturform in der Extraktion besteht. Dennoch sind einige Fälle in der Literatur bekannt, bei denen durch konservatives Vorgehen eine Heilung der Bruchstücke eingetreten ist.

Hohl (1870) schreibt darüber: „Herr Prof. V. fiel, als er im Jahre 1866 behufs Uebernahme eines Lazarettes in Böhmen die Eisenbahn besteigen wollte, mit dem Munde auf die scharfe Kante eines eisernen Trittbrettes derartig auf, daß der rechte obere große Schneidezahn eine Längsfraktur erlitt. Der Bruch hatte den Zahn in der Mitte so vollständig auseinandergespalten, daß beide Fragmente auseinander klafften und hin- und herbewegt werden konnten. Nach 14 Tagen, innerhalb welcher heftige Schmerzen jeden Gebrauch des frakturierten Zahnes untersagt hatten, stellte sich bald ein befriedigender Zustand ein, so daß der Zahn nach einigen Wochen wieder vollkommen normal funktionierte. Zur Zeit liegen die beiden Hälften des Zahnes fest aneinander und zeigt nur noch eine etwas bräunlich tingierte Linie die Richtung des Bruches an. Da die Linie senkrecht auf der Querachse des Zahnes steht, so muß man annehmen, daß die Gewalt außer der Krone auch die Wurzel frakturiert hat."

Rotenberger (1905) berichtet über eine Längsfraktur eines Zahnes, die durch ein Trauma verursacht worden ist und nach Anlegung einer Seidenligatur spontan wieder heilte.

An dieser Stelle ist noch die Behandlung der Längsfrakturen nachzutragen, die nicht nur die Wurzel, sondern bei gesunden Zähnen auch die Krone durchsetzen. In den meisten Fällen wird der Bruchspalt den ganzen Zahn der Länge nach in zwei Hälften trennen. Gottlieb (1929) empfiehlt in solchen Fällen nicht immer die sofortige Extraktion. Er versucht durch ein aufzementiertes Vollband die beiden Fragmente in ihrer Lage zu fixieren und ihnen auf diese Weise die Möglichkeit zur Verwachsung zu geben. Außerdem stellt er den Zahn zur weiteren Unterstützung der Heilung ruhig. Die auftretenden pulpitischen oder periodontitischen Schmerzen behandelt er zunächst symptomatisch, erst anhaltende pulpitische Beschwerden geben ihm zur Exstirpation der Pulpa Veranlassung. Gottlieb empfiehlt nach der Exstirpation und Reinigung des Kanals, diesen leer zu lassen und nur den Kanaleingang zu verschließen.

Ich vermag nicht anzunehmen, daß eine derartige Behandlung auf die Dauer Erfolg verspricht. Da jede freigelegte Pulpa als infiziert zu betrachten ist, Gottlieb aber weder eine antiseptische Wurzelbehandlung noch Wurzelfüllung durchführt, so scheint mir schon aus diesem Grunde seine Methode wenig aussichtsreich. In der Praxis scheint genannter Autor nach dieser Methode geeignete Fälle nicht durchbehandelt zu haben, denn an der zitierten Stelle ist dar-

über nichts erwähnt, was über den Erfolg oder Mißerfolg Auskunft geben könnte.

Greve empfiehlt bei Längsbrüchen vor der Wurzelbehandlung die frakturierten Teile durch einen Ring fest miteinander zu verbinden. Zu diesem Zweck benutzt er Platin-Iridiumblech von 0,2 mm Stärke oder gleichstarkes Goldblech von 18 Karat.

Koch (1871) veröffentlichte einen Fall, bei dem an einem devitalisierten Molaren infolge einer großen Goldfüllung die buccale Seite abgesprengt worden ist. Der lose Wangenteil wurde mittels einer Schlinge von Platindraht, Goldschrauben, os artificial etc. an die sitzengebliebene Goldfüllung befestigt. Der Erfolg war negativ.

Von der Benutzung feiner Querschrauben, die nicht zu empfehlen sind, rät Miller (1908) ebenfalls ab.

B. J. Cigrand vereinigt gespaltene Vorderzahnwurzeln entweder durch einen Außenring oder durch einen Innenring (Abb.).

Abb. 14 Wiedervereinigung längsfracturierter Wurzeln mittels Innenring.

Greve wandte diese Methode mehrfach an und konnte sich davon überzeugen, daß so behandelte Wurzeln von Frontzähnen oft noch gute Stützpfeiler für Kronen- und Brückenarbeiten abgaben.

Wenn ich im Interesse der täglichen Praxis die Behandlung der Längsfrakturen der Wurzel kritisch zum Abschluß bringe, so möchte ich meinen, daß auf einen sicheren Erfolg durch Fixierung nicht gerechnet werden kann. Die Versuche, die mit konservativen Maßnahmen unternommen wurden, sind Einzelfälle und gehören zu den Ausnahmen. Die klinische Beobachtung hat gezeigt, daß ausnahmslos die Zahnhälften zwischen sich einen stark infizierten Bruchspalt einschlossen, die zur Eiterung und Lockerung des Zahnes führten. Wenn hin und wieder über günstige Resultate berichtet worden ist, so muß man annehmen, daß besonders gute konstitutionelle Bedingungen bestanden haben, die eine Ausheilung ermöglichten. Da diese von vornherein jedoch nicht zu beurteilen sind, besteht die Therapie bei dieser Art von Brüchen nur in der Extraktion des frakturierten Zahnes.

E. Wurzelperforationen.

Unter der Wurzelperforation versteht man die Durchbohrung einer meist innerhalb des Epithelansatzes liegenden Zahnwurzelwand. Diese Eröffnung der Seitenwand eines Wurzelkanals oder bei mehrwurzeligen Zähnen auch des Pulpenkammergrundes kann entweder auf natürlichem Wege, durch die Caries, oder auf künstlichem Wege, traumatisch, durch zahnärztliche Maßnahmen entstanden sein. Die künstliche Durchbohrung der Wurzel ist zuweilen beabsichtigt, z. B. die Durchstoßung des foramen apicale bei der medikamentösen Therapie der Granulome, wird aber in den weitaus meisten Fällen durch unsere Manipulationen unbeabsichtigt herbeigeführt. Wenn auch Morgenstern (1901) den Zahnarzt für eine Perforation nicht in allen Fällen verantwortlich machen will, sondern davon spricht, daß sie gerade den geschicktesten und gewissenhaftesten Operateuren z. B. bei der Exkavierung tiefer Caries zustoßen kann, so läßt sich diese nachsichtige Einstellung heute nicht mehr vertreten. Eine Perforation darf eben nicht mehr im Verlaufe der Behandlung eintreten, kommt sie dennoch vor, muß sie unbedingt als Kunstfehler dem Behandelnden zur Last gelegt werden.

Am häufigsten tritt die Perforation ein bei weniger geübten und geschickten Arbeitern und als Folge mangelhafter topographisch-anatomischer Kenntnisse, durch hastiges, gedrängtes Arbeiten oder durch unüberlegte, fahrlässige Bohrerführung. Zumeist ist das Suchen mit dem Bohrer nach dem Kanaleingang, wenn dieser verkalkt oder sonst unwegsam ist, die Ursache für die Perforation. Da mitunter anatomische Abweichungen den Kanaleingang an gewohnter Stelle nicht finden lassen, ist unter allen Umständen das Suchen nach diesem mit dem Bohrer zu unterlassen und statt dessen der Gebrauch von Säure (Königswasser z. B.) und Sondierung mit Millernadeln geboten. Führt auch dieses Mittel nicht zum gewünschten Erfolg, so verschließt man die ganze Cavität mit Guttapercha und stellt im Anschluß daran eine Röntgenaufnahme her. Durch den Kontrast der Guttapercha kann man auf dem Bilde genau erkennen, welche Richtung für das Auffinden des Kanaleinganges eingeschlagen werden muß.

Manche Praktiker haben die Angewohnheit, nach einer mehr oder weniger exakt durchgeführten Wurzelbehandlung (besonders trifft dieses für das Molarengebiet zu), die endgültige Füllung ohne Unterlagefüllung bis auf den Grund der Pulpenkammer hinabreichen zu lassen. Ist nach einiger Zeit eine erneute Wurzelbehandlung nötig, so kommt es oftmals vor, daß bei der Entfernung der tief in die Pulpenkammer ragenden Füllung die Wurzel perforiert wird.

Die Erweiterung zu enger Wurzelkanäle mit dem Beutelrockbohrer gibt besonders bei abgeknicktem oder gebogenem Kanalverlauf zur

Perforation Anlaß. Um diesen Nachteil zu vermeiden, sollte man dafür besser Kerrnadeln, Hedström-Nadeln, Rattenschwanzfeilen benutzen.

Die durch kariöse Einschmelzungen verursachten Wurzelperforationen betreffen vorzugsweise mehrwurzelige Zähne und von ihnen häufiger die Molaren. Prädilektionsstellen sind medial und distal die Uebergangsstellen von Krone und Wurzeln sowie die Bifurkation. Diese durch die Caries verursachte Perforation kann entweder von innen nach außen oder umgekehrt von außen nach innen entstanden sein. Ist der Zahn etwas aus seiner Alveole herausgetreten, bei fehlendem Antagonisten z. B., oder liegt der Zahnhals durch Schwund des Zahnfleisches und des Knochens frei, so sind dies begünstigende Faktoren für Perforationen auf kariöser Basis.

Die verschiedenen Entstehungsarten der Perforationen bedingen gleichfalls eine verschiedene Lokalisation. Im großen und ganzen lassen sich apikale, parietale und intraradikuläre Perforationen unterscheiden. Die Lage des Durchbruches kann naturgemäß eine sehr verschiedene sein. Beim Aufsuchen des Pulpencavums mittels des Bohrers werden bei falscher Bohrerführung die Frontzähne im allgemeinen approximal oder labial, Prämolaren des Oberkiefers an den approximalen Seiten, (wegen des geringen medio-distalen Durchmessers), untere Eckzähne medial wegen der Wurzelabbiegung nach distal perforiert.

a. b. c. d.

Abb. 15 Wurzelperforationen: Prädilectionsstellen.
a) Molar
b) Schneidezahn
c) Prämolar
d) Eckzahn.

Bestimmte Regeln lassen sich natürlich nicht aufstellen. Ganz allgemein zeigen von der Krone aus aufgebohrte Zähne die Perforationsstellen mehr oder weniger unterhalb des Zahnhalses oder am Boden der Kronenpulpakammer. Die bei der Wurzelkanalerweiterung durch Maschineninstrumente (Beutelrockbohrer) auftretenden Durchstoßungen hängen von dem Lagerungsverhältnis der Krone zur Wurzel oder ihrem anatomischen Verlauf ab.

Eine mehr oder minder starke akute, durch Infektion bedingte Periodontitis, die bis zu einer Abscedierung führen kann, ist die Folge. Oftmals verläuft der Fall von vornherein chronisch unter

Bildung von Granulationsgewebe, das gegenüber der Perforationsstelle oder um diese herum sich entwickelt und unter Einschmelzung des umgebenden Knochens. Der Zahn ist meist empfindlich auf mechanische Beanspruchung oder erhöhte Temperaturen, nicht selten ist auch eine leichte Lockerung des Zahnes bemerkbar.

Wie weit sollen wir in der Erhaltung eines wurzelperforierten Zahnes gehen? Bei der Vielgestaltigkeit solcher Fälle ist es unmöglich, diese Frage für jeden einzelnen Fall beantworten zu können. Auf Grund der mit den üblichen Behandlungsmethoden gemachten Erfahrungen und erzielten Heilerfolge muß die Erhaltung von perforierten Wurzeln ganzer oder entkronter Zähne nach Möglichkeit und Lage des betreffenden Falles angestrebt werden. Die Prognose ist im allgemeinen abhängig von der Größe der Perforation, von ihrer Lokalisation, von ihrem Alter, von dem Grad der durch die Perforation gesetzten Infektion, von der Konstitution und Kondition des Patienten generell und von der Beschaffenheit und Widerstandskraft des Gewebes im besonderen.

Die Größe der Perforationsstelle bedingt häufig, wenn sie als Folge von unüberlegtem planlosem Bohren beim Suchen nach der Pulpakammer eintritt, eine derartige Schwächung des Zahnes, daß zu der Perforation früher oder später eine Fraktur der Krone hinzukommt. Die Erhaltung der Krone — hauptsächlich handelt es sich um Frontzähne und Prämolaren — ist daher oftmals fraglich. Es empfiehlt sich deswegen aus prophylaktischen Gründen, nur um die Erhaltung der Wurzeln besorgt zu sein und die natürliche Krone durch eine künstliche zu ersetzen. Die besten Aussichten auf Erhaltung des Zahnes geben frische Fälle und kräftige Wurzeln, während kariöse und weiche Wurzeln sowie alle mit purulenten und septischen Erscheinungen einhergehenden Fälle weniger aussichtsreich sind. Es ist ferner für die Prognose ungünstiger, wenn Fremdkörper durch die Perforationsstelle in die Alveole geraten sind oder wenn infolge falscher Diagnosestellung Arsen appliziert wurde, was eine Nekrose der Alveolenwand zur Folge hat.

Die Diagnose ist im allgemeinen nicht schwierig zu stellen. Plötzlich einsetzender Schmerz, der als stechend empfunden wird, eng begrenzt ist und wobei der Patient die Empfindung hat, daß im Zahnfleisch gebohrt werde, deuten auf die Perforation hin. Die Berührung der Wundfläche schmerzt weniger und ist nur auf kurze Dauer empfindlich. Objektiv sieht man eine mehr oder minder starke Blutung aus dem Wurzelkanal oder der Perforationsstelle auftreten. Anspritzen von kaltem und warmem Wasser wird in frischen Fällen gut vertragen, zum Unterschied von Pulpitis. Auch tritt bei letzterer ein stärkerer, über einen größeren Bezirk empfundener Schmerz auf.

Die Lage der Perforationsstelle ist durch Einführen einer sterilen Sonde durch die Perforationsstelle mit anschließender Röntgenauf-

nahme feststellbar. Das Röntgenbild für sich allein läßt ohne Einführung der Sonde die Durchbohrungsstelle gewöhnlich nicht erkennen, da die Perforationsöffnung mit dem Röntgenschatten der Wurzel meist zusammenfällt.

Differential-diagnostisch sind gegen die Perforation hauptsächlich abzugrenzen 1. die chronische Pulpitis, 2. Zahnfleisch- und Pulpenpolypen, 3. chronische Periodontitis bei Abszeß- und Fistelbildung.

Die Angaben des Patienten, der objektive Befund sowie die Charakteristika der chronischen Pulpitis (Schmerzhaftigkeit, Freiliegen der Pulpa unter einer erweichten Dentindecke) sichern die Diagnose. Zur Unterscheidung von der chronischen Periodontitis wäre anzuführen, daß dieser meistens eine akute Periodontitis mit ihren Symptomen (Lockerung, Perkussionsempfindlichkeit, Lymphdrüsenaffektion) vorangegangen ist.

Ueber die Therapie der Wurzelperforation ist in der älteren Literatur eigentlich wenig zu finden. Die Autoren beschränken sich nur auf die Wiedergabe einzelner Fälle oder machen ganz allgemeine Angaben. Nach Evans und Girdwood, die sich mit dieser Materie befaßten, ist es Morgenstern (1901) gewesen, der als erster die ausführlichste Arbeit veröffentlichte und zugleich die vorkommenden Formen systematisch zu ordnen versuchte. Er unterscheidet 4 Arten der Wurzelperforation:

1. die anatomische Wurzelperforation an der Wurzelspitze vor Beendigung des Wachstums,
2. die physiologische Perforation, worunter Morgenstern die Eröffnung der Wurzel durch einen physiologischen Vorgang, z. B. durch Resorption, versteht,
3. die traumatische Perforation,
4. die pathologische Perforation, die durch einen Krankheitsprozeß wie Caries, Geschwülste, verursacht wird.

Die Prognose ist nach Morgenstern verhältnismäßig günstig in allen frischen Fällen, weniger günstig bei älteren Fällen purulenter Form, ganz infaust bei Perforationen kranker Zähne, zumal bei Periostitis und Alveolarpyorrhoe. „Rettungslos verloren sind ferner alle perforierten Wurzeln mit septischer Infektion."

Bei frischer Perforation spritzt Morgenstern die Wurzeln mit heißem Wasser aus, um die Blutung zu stillen, und reinigt mit Karbolwasser. Sodann wird eine ätherische Mastixlösung mit Jodoform in den Kanal eingeführt, durch Einblasen von heißer Luft die Lösung eingedickt und die Wurzel mit Fletscher hermetisch verschlossen. Nach einigen Tagen wird der Kanal mit Aether und Alkohol ausgewaschen und mit Zinnfolie gefüllt. Ist die Perforation nicht mehr frisch, so wird die perforierte Stelle mit 25%iger Höllensteinlösung geätzt, dann wird in der beschriebenen Weise verfahren, eventl. die

Behandlung in längeren Pausen wiederholt. Granulationen an der Durchbohrungsstelle werden mit scharfem Löffel entfernt.

Gingen Kaas (1903), Paeso (1903) und Misch (1904) in ähnlicher Weise vor, indem sie versuchten, die Perforation von innen durch den Zahn zu behandeln, so gebührt A. Hoffmann (1903) das Verdienst, als erster eine Perforationsöffnung von außen aufgesucht und zugefüllt zu haben. Damit war die Aussicht auf Erhaltung von solchen Zähnen, deren Behandlung bis dahin aussichtslos erschien, und die deshalb entfernt wurden, bedeutend günstiger geworden. Der Fall war folgender: Bei einem 33jährigen Patienten hatte sich an dem vor 13 Jahren mit Gold gefüllten +2 eine Fistel gebildet. Der Zahn war etwas gelockert, die labiale Alveolarlamelle zum Teil geschwunden, und labial im Kanal ließen sich zwei Perforationen in der Wurzel feststellen. Durch Kauterisation und Tamponade der Fistelöffnung legte Hoffmann die Perforation bloß, bohrte die Perforationsstellen sauber aus und füllte sie mit Goldamalgam, nachdem vorher eine Sonde in den Wurzelkanal eingeführt worden war, um diesen für die später vorzunehmende Wurzelfüllung freizuhalten und um das Hineinpressen von Amalgam zu verhindern. Die Ränder der Füllung des Wurzeldefektes wurden peinlichst geglättet, um einen Reiz auf das umgebende Gewebe auszuschließen.

Parreidt (1903) empfiehlt gründliche Desinfektion des Kanals und Verschluß der Perforationsstelle mit einem möglichst reizlosen Material. Bei großer Perforationsöffnung und in alten, der Behandlung trotzenden Fällen hält er nur die Extraktion für angezeigt.

Oppenheim (1906) konnte sogar eine Caninuswurzel, deren mediale und distale Wurzelwand bis in die Höhe der halben Wurzel durch tiefgehende Caris perforiert war, nicht nur erhalten, sondern als Pfeiler für eine viergliedrige Brücke nutzbar machen. Durch Tamponade schaffte er sich übersichtliche Verhältnisse, deckte die Perforationsstellen mit Platinfolie ab und präparierte den Wurzelkanal zur Aufnahme einer Wurzelkanüle. Um die Kanüle herum wurde Amalgam nachgestopft und so die Kontur der Wurzel wieder hergestellt. Dann wurde aus Platin-Iridium eine Richmond-Krone angefertigt. Trotzdem Oppenheim (nach 10 Monaten) von dem Erfolg überzeugt war, möchte ich in solchen Fällen, ganz abgesehen von dem zu verwerfenden Amalgamaufbau, den Dauererfolg bestreiten und zur Entfernung der restlichen Wurzel raten. Die Hebelwirkungen an dem kurzen Wurzelrest, der an sich schon stark geschwächt ist, sind zu stark, als daß sich eine Erhaltung rechtfertigen ließe. Längere Dienste leisten solche Wurzeln auf keinen Fall.

In der Folgezeit wird mehr und mehr die von Hoffmann erstmalig angewandte Behandlung der Perforation ausgebaut. Natürlich findet die medikamentöse Therapie auch weiterhin Anwendung, aber in komplizierten Fällen ist nur eine chirurgische Behandlung von Erfolg.

Trotzdem nach dieser Methode ein hoher Prozentsatz von wurzelperforierten Zähnen erhalten werden konnte, so sind dennoch viele Fälle auf diese Weise nicht mehr zu retten und müssen der Zange verfallen.

Sachse (1906), Reinewald (1907), Franke (1909), Rosenow (1913) haben die chirurgische Behandlung angewandt und weiter entwickelt. Das Prinzip besteht in der Aufklappung und Freilegung der Perforationsstelle mit nachfolgendem Verschluß von außen durch eine Füllung.

In der neueren Zeit haben Greve (1919), Schröder (1922), Moral (1925), Heß (1930), Schmidhuber (1931) über die Behandlung der Wurzelperforationen Beiträge veröffentlicht, denen zufolge bei leichteren Fällen die medikamentöse und in komplizierteren Fällen die chirurgische Behandlung vorzunehmen ist. Ob es gelingen wird, die Wunde des Periodontiums und der Alveole zur Heilung zu bringen, hängt von der Schwere der Verletzung ab. Es ist ein großer Unterschied, ob eine feine Nervnadel durch das foramen apicale hindurchdringt oder ob man mit einem Wurzelkanalerweiterer bezw. -bohrer seitlich die Wurzel perforiert und ob außerdem die Wunde zugleich septisch infiziert wurde.

Die Therapie richtet sich nach der Aetiologie und den Ausgängen und kann nur streng individuell durchgeführt werden.

Die medikamentöse Behandlung ist nur anzuwenden, wenn:

1. die Perforationsstelle frisch ist,
2. diese vom Zahninnern leicht zugänglich ist,
3. nicht zu groß ist und
4. keine septische Infektion hinzugetreten ist.

Vor der definitiven Füllung des Zahnes wartet man etwa 3—4 Tage ab, ob etwa vom Periodontium irgendwelche Reaktionen auftreten. Ist das nicht der Fall, kann der Zahn endgültig verschlossen werden.

Bevor an die eigentliche Therapie der Perforationsstelle herangegangen werden kann, ist selbstverständlich die Entfernung etwa noch vorhandener Pulpenreste unter Lokalanästhesie, da Arsen die Gefahr einer Verätzung in sich birgt, sowie eine peinliche Säuberung der Perforationsstelle von Verunreinigungen (mit ¼% Chloramin, 1% Trypaflavin z. B.) vorzunehmen. Da die meisten Perforationen mit starken Blutungen einhergehen, so ist auf deren Unterbindung unser besonderes Augenmerk zu richten. Von den Mitteln zur Stillung der Blutungen sind selbstverständlich die ätzenden, wie z. B. Trichloressigsäure, Höllenstein, Karbol, Perhydrol, nicht in Anwendung zu bringen. Ausspritzen mit heißem Wasser oder mit 3%igem Wasserstoffsuperoxyd oder Einlagen von Cocain-Adrenalin beseitigen in den meisten Fällen die Blutung. Führen diese Mittel nicht zum Ziel, so wird die Wunde tamponiert mit Jodoformgaze oder mit Stryphnon-

pellets, deren wirksame Bestandteile dem Adrenalin verwandt sind. Ebenfalls zu empfehlen wäre Clauden und Coagulen in Pulverform, das in diesem Zustand zur Stillung stärkerer Blutungen leicht und einfach zu applizieren ist.

Nachdem auf eine dieser angegebenen Arten die Blutung behoben wurde, die Wunde gut desinfiziert wurde, wird die Perforation mit einem nichtreizenden Material verschlossen. Hierfür kommen in Betracht Chloropercha, Phenolkampferjodoform-Paste, Jodoformagen-Zement (nach Eichler-Bonn) oder auch Zement mit Thymol- oder Jodoformzusatz. Da die von Greve empfohlene Knochenplombe von Mosettig, die aus Jodoform, 5,0, ol. Sesami 7,5 und Cetaceum 15,0 besteht, unseren Ansprüchen nicht gerecht wird, ist an deren Stelle die Knochenplombe nach Prof. Schröder zu verwenden. Anstatt der Knochenplombe kann auch Paraffin mit einem Schmelzpunkt von 56—58° (Paraffin 6 Teile, Wismuttrioxyd 3 Teile) treten. Kupferamalgam oder Guttapercha ist nicht ratsam, da es eine rauhe Oberfläche hat, einen dauernden Reiz ausübt und deshalb niemals vom Periost überwuchert wird.

Vorbedingung für einen Erfolg bildet in jedem Fall die Applikation der Verschlußmasse ohne Druck, da ein Herauspressen derselben zu entzündlichen Reizungen führt. Aus diesem Grunde wird von einigen Autoren empfohlen, die Perforationsstelle mit Gold- oder Silberfolie abzudecken und darüber erst Jodoform bezw. Thymolzement zu legen. Um die Folie besser zum Anhaften zu bringen, empfiehlt Ziegler-Augsburg, auf die Wunde Kollodium elasticum mit Perubalsam oder Jodoform aufzupinseln, trocken zu blasen und gleichfalls die Folie auf der der Perforationsstelle zugekehrten Seite hiermit zu bepinseln. Die Durchführung dieser Methode ist aber technisch sehr schwierig, und somit ist hiervon besser Abstand zu nehmen.

Führt diese medikamentöse Behandlung nicht zum gewünschten Erfolg, so ist der Zahn in der Mehrzahl der Fälle noch nicht verloren, sondern seine Erhaltung durch Vornahme einer chirurgischen Behandlung zu versuchen. Diese ist von vornherein durchzuführen, wenn es sich um alte Perforationsstellen mit chronisch granulierender Entzündung handelt, oder die Perforationsöffnung einer medikamentösen Behandlung nicht oder schwer zugänglich ist.

Das Wesentliche dieser Methode besteht darin, die Perforation von außen freizulegen und vom Kanal aus oder von außen einen dichten Abschluß zu erreichen. Dieser Weg ist in allen den Fällen durchführbar, in denen die Perforationsstelle von außen übersichtlich freigelegt werden kann, wenn die Perforation also labial, medial oder distal liegt. Lingual gelegene Perforationen sind auf diese Weise schwerer zu behandeln, so daß in solchen Fällen ein anderer Weg eingeschlagen werden muß.

Liegt die Perforation in der Nähe der Wurzelspitze, so wird diese nach Füllung des Wurzelkanales mit plastischem, hart werdendem antiseptischen Zement und nachgeführtem Elfenbeinstift unterhalb des Perforationskanals reseciert.

Liegt die Perforation mehr der Mitte der Wurzel zu, so wäre die Festigkeit des Zahnes durch das Abtragen des über der Perforationsstelle liegenden Teiles gefährdet, da die sagittalen und transversalen Kaudruckkomponenten das statische Verhältnis der Krone zur Wurzellänge ungünstig beeinflussen und eine Lockerung und Stellungsänderung herbeiführen würden. Daher ist in diesen Fällen von einer Abtragung abzusehen. Man geht dann so vor, daß die Perforation von außen freigelegt wird und in den Perforationskanal ein schwach konisch zulaufender Elfenbeinstift mit Zement eingesetzt wird. (Abb. 16 a) Nach dem Erhärten wird das überstehende Ende vorsichtig abgetragen und geglättet. Dann wird die Schleimhaut möglichst mit dem darunter liegenden Periost über die Wurzel zurückgelegt und vernäht. Bei unregelmäßigen und flächenhaften Perforationen, bei denen ein Elfenbeinstift nicht zu verwenden ist, muß man anders vorgehen. Nach Abfüllung des Wurzelkanales wird die Perforationsstelle freigelegt und kastenförmig ausgebohrt. Diese Cavität wird mit der von Prof. Schröder angegebenen, aus den anorganischen Bestandteilen des Knochens bestehenden Plombe ausgefüllt. Nach Erhärtung wird Schleimhaut und Periost über die gut geglättete Oberfläche gelegt und vernäht.

Die Vorzüge dieser Methoden liegen darin, daß sie ohne größere Schwierigkeiten durchgeführt werden können, daß sie vor allem gute und einwandfreie Resultate ergeben und eine Regeneration des defekten Knochens an der Perforationsstelle ermöglichen. Auch im Seitenzahngebiet ist diese Art anwendbar, besonders bei Perforationen der Bifurkation unterer Molaren, sofern die Stelle von buccal aus zugänglich ist. Nachdem ein Schleimhaut-Periost-Lappen die Perforationsstelle freilegte, wird bei frischer Perforation der Knochen der Alveole buccal keilförmig abgetragen, bis die Bifurkation übersichtlich vorliegt, bei älteren Fällen hat das Granulationsgewebe den Knochen bereits eingeschmolzen, so daß nur die Granulationen ausgelöffelt zu werden brauchen, um gute Uebersicht zu haben. Vom Pulpencavum aus wird alsdann durch die Perforationsöffnung ein konisch geformter Elfenbeinstift durchgeführt und mit Zement festgesetzt. Der überragende Teil des Elfenbeinstiftes wird abgetragen und die Oberfläche gut geglättet. Zurückklappen des Schleimhaut-Periost-Lappens mit nachfolgender Naht beschließt den Eingriff.

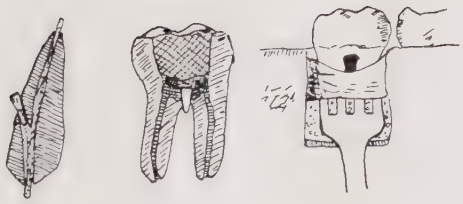

a.

Abb. 16
Chirurgische Behandlung der Wurzelperforation n. Prof. Schröder.

Perforationen der Bifurkation am unteren Molaren lassen sich zuweilen auch auf andere Weise behandeln. Man durchtrennt die Verbindung beider Wurzeln vollends und behandelt nunmehr jede Wurzel für sich, als ob es sich um 2 Zähne handelt. Der Defekt kann entweder durch eine Gußfüllung oder bei größerer Ausdehnung durch Goldkronen, die auf jede der Wurzeln gesetzt werden, ersetzt werden.

Als ultimum refugium kommt bei schwer zugänglichen (u. a. die oben erwähnten lingualen) Perforationsstellen, wo aus anatomischen Gründen der chirurgische Eingriff in geschilderter Weise schwierig oder nicht durchführbar ist, noch die Replantation mit möglichster Erhaltung des Wurzelperiostes in Frage. Der Zahn wird unter Anästhesie entfernt und sofort in eine physiologische Kochsalzlösung von 37° gebracht. Während der Durchführung der Wurzelbehandlung und Abdichtung der Perforationsstelle mit Elfenbein auf die oben angedeutete Art wird der Zahn mit Läppchen, die mit 37° warmer physiologischer Kochsalzlösung getränkt sind, angefaßt. Ausschlaggebend für den Erfolg und daher unbedingt zu befolgen ist, daß der Zahn noch in derselben Sitzung in die Alveole zurückgebracht wird, daß also jedes längere Intervall zwischen Entfernung und Einsetzen unterbleiben muß. Nach der Extraktion sind etwaige Granulationen an der Wurzel und der Alveole zu entfernen und letztere im Anschluß daran sofort zu tamponieren. Die Durchführung der Wurzelfüllung und der Verschluß der Perforationsstelle wird außerhalb des Mundes vorgenommen. Nach erfolgter Replantation wird der Zahn durch Ligaturen oder prothetische Maßnahmen fixiert und ruhiggestellt. Werden die Zähne erst später in die Alveole zurückgesetzt oder nicht genügend fixiert, so ist der Erfolg negativ, und eine Einheilung findet nicht statt.

F.

Wir sahen, daß uns bei der Behandlung von Traumen der Zähne mancherlei Möglichkeiten auch in den Fällen zur Seite stehen, wo oft wenig Aussicht auf Erhaltung des Zahnes bestand. Bei allen Bestrebungen, die Lebensdauer der Zähne zu verlängern, muß sich aber der verantwortungsbewußte und gewissenhafte Praktiker vor der Ueberspannung der Zahnerhaltungs-Möglichkeiten hüten. Das Wohl des Patienten erfordert eine Therapie, die mit Sicherheit einen Erfolg in sich schließt, und nicht Versuche, deren Erfolge zweifelhaft wenn nicht sogar bei kritischer Betrachtung von vornherein aussichtslos erscheinen. Wenn der Patient unbedingt auf Erhaltung dieses oder jenes Zahnes besteht, der nach unserer Ansicht und Erfahrung nicht zu erhalten ist, so sollte der Zahnarzt die vom Patienten gewünschte Behandlung ablehnen. Glaubt er dennoch, dem ausdrücklichen Wunsch des Patienten nachgeben zu müssen, so hat für die Durchführung der Behandlung und deren etwaige unangenehme Folgen selbstverständlich nur der Patient die volle Verantwortung zu tragen. Vor Unannehmlichkeiten ist der Zahnarzt aber selbst dann nicht sicher, und nicht selten wird ihm vom Patienten bei Mißerfolgen trotz der Warnungen und des Hinweises auf einen negativen Erfolg die Schuld beigemessen. Daher müssen ganz besonders derartig eingestellte, alles besser wissen wollende Patienten rechtzeitig davon überzeugt werden, daß bekanntlich keine kranken Zähne behandelt werden, sondern kranke Menschen, und daß die Frage der Erhaltung oder Entfernung des Zahnes immer im Zusammenhang mit dem Gesamtorganismus betrachtet und beurteilt werden muß.

Zum Schluß meiner Arbeit möchte ich an dieser Stelle Herrn Prof. Dr. H. Schröder für die Ueberlassung des Themas sowie für die Anregungen und Ratschläge und das Interesse während der Ausführung der Arbeit meinen herzlichsten Dank sagen.

Literaturangabe.

Bennett, Storer: Geheilte Zahnfraktur. Korr. f. Z. 1896.

Biethahn: Eine Festigungsmethode für Silikataufbaufüllungen im Bereich der Frontzähne. Z. Rdsch. 1933.

Boulger, Earl P.: Histolog. Untersuchung eines Falles von Wurzelfraktur. I. amer. dent. Assoc. 1928.

Browne-Mason: Luxation der oberen Frontzähne. Korr. f. Z. 1881.

Coleman, A.: Spontane Zahnfraktur. Korr. f. Z. 1883.

Demisch: Wurzelfrakturen an Zähnen mit lebender Pulpa. Schw. Mschr. Zhlkd. 1927.

Dieck: Einige seltene Beob.: Verkalkung der Pulpa, die durch Zahnfraktur freigelegt war; Einheilung eines Dentinsplitters. V. d. d. Od. Ges. Bd. IV.

— Dentin-Neubildung von Seiten der durch eine Zahnfraktur freigelegt. Pulpa nebst zwei weiteren kasuist. Mittlg. V. d. d. Od. Ges. Bd. II.

Eichler: Frakturen und Luxationen in Scheffs Handbuch d. Zahnheilkunde.

Euler: Metaplasie der Pulpa. Vierteljahrsschrift f. Zahnheilkunde 1921.

Euler-Meyer: Pathohistologie der Zähne. München 1927.

Fliege, Hans: Ueber Zahnfrakturen, insbesondere eine Wurzelfraktur bei lebender Pulpa. D. M. f. Z. 1929.

Gottlieb: Histologische Untersuchung einer geheilten Zahnfraktur. Zeitschrift für Stomatologie 1922.

Greve, Dr. H. Chr.: Wurzelperforation und Zahnfraktur. D. Zahnhlkde. in Vorträgen, H. 25. Leipzig 1912.

— Die Behandlung der Wurzelperforationen. Oe. U. Viertelj. f. Zahnhlkde. 1919.

Guttmann, A.: Die Porzellanschliff-Füllung. Berlin 1911.

Handbuch der Zahnheilkunde, Partsch — Bruhn — Kantorowicz. II. Band München 1925.

Handwörterbuch der gesamten Zahnheilkunde, Bd. II, III, IV.

Hauberrisser: Ueber eine chirurgisch-technische Methode zur Wiederherstellung tief frakturierter Zahnkronen. Vjschr. Zahnhlkde. 1923.

Hoffmann, Dr. Alfred: Ueber einen Fall von Wurzelperforation. D. M. f. Z. 1903.

Hohl: Ueber Zahnfrakturen. D. V. f. Z. 1870.

Jonas: Fall von Querfraktur eines oberen mittleren Schneidezahnes. D. z. W. 1906.

Kaas, Dr. Theod.: Fälle aus der operativen Praxis. Oest. Ung. V. f. Z. 1903.

Koch: Die Wiedervereinigung frakturierter Zähne. D. V. f. Z. 1871.

Kromik, Fritz: Beitrag zur Kenntnis der Heilungsvorgänge nach Zahnfrakturen. Z. Stomat. (29) 1931.

Kronfeld, Rudolf: Ueber den Ausgang traumatischer Pulpenschädigung. Z. Stomat. Heft 9, 1929.

Kuhn, M.: Die Korrektion von Schneidezahnfrakturen vermittels orthodontischer Maßnahmen. Schw. V. f. Zhlkde. 1920.

Lindbloem, Gösta: Konservative Pulpabehandlung bei frakturiertem permanentem Schneidezahn mit Heilung. Svensk. Tandläd tid skr. 1929.
Martin, Dr. E.: Längsbruch der Wurzel eines I Molaris. Oest. Ung. V. f. Z. 1894.
Mayrhofer: Sportverletzungen an den Zähnen. Ergebnisse 1914. IV.
Miller, W. d.: Lehrbuch der konservierenden Zahnheilkunde. Leipzig 1903, Georg Thieme.
— Ueber die Selbstheilung der Pulpa. D. M. f. Zahnhlkde. 1903.
Moral: Einführung in die Klinik der Zahn- und Mundkrankheiten, 1928.
Morgenstern, M.: Diagnose und Therapie bei Wurzelperforation. Wien. z. Mon. 1901.
Münch, Prof. Josef: Klinik der konservierenden Zahnheilkunde. 1931, Würzburg.
— Die Pulpenamputation, zugleich eine biologische Wurzelfüllung, Z. Rundsch. 1932 Heft 18/19.
Nedden, A. zur: Fall von kompletter Fraktur von sechs Schneidezähnen. D. V. f. Z. 1864.
Oppenheim: Behandlung perforierter Wurzeln. Oest. Ung. V. 1906.
Parreidt, Dr. R.: Perforation der Zahnwurzel und ihre Behandlung. D. M. f. Z. 1903.
Port, Dr., München: Ein seltener Fall von Zahnfraktur. D. z. W. 1899/1900.
Reinewald: Beitrag zur Therapie der traumat. Wurzelperforation. Korr. f. Z. 1907.
Rosenow: Zur Kasuistik der Traumen. D. z. W. 1913.
Rotenberger: Längsfraktur eines Zahnes durch Trauma. D. z. W. 1905.
Rousseau-Degelle: Pulpaverkalkung nach einer vollständigen Zahnfraktur. Revue de Stom. 1921.
Sachse, Dr. B.: Ueber einen operativ geheilten Fall einer seitlichen Wurzelperforation. D. M. f. Z. 1906.
Sauer, C.: Dentin-Neubildung bei einer Zahnfraktion beobachtet. Berl. kl. W. IV 1867.
Scheff: Handbuch der Zahnheilkunde, Bd. III.
Schirmer: Zahnfraktur durch Fall auf den Rücken. Schw. V. f. Z. 1901.
Schröder, Prof. Dr. H.: Beitrag zur Behandlung der traumatischen Perforationen. Viertelj. f. Z. 1922.
Tomes, John: Ueber Frakturen und Luxationen oder über die mechanischen Verletzungen der Zähne. D. Z. 1847.
Walkhoff-Hess: Lehrbuch der konservierenden Zahnheilkunde. 1931.
Wedl, Karl: Ueber den Heilungsvorgang beim Bruch des Zahnes. Wochenblatt der Zeitschrift der Ges. der Aerzte in Wien, 1866.
— Zwei Fälle von geheiltem Bruch in Zähnen. D. V. f. Z. 1867.
Whitefield: Conservative Methode von Frakturenbehandlung der vorderen Zähne. Korr. f. Z. 1893.
Williger, Prof. Dr.: Zähne und Trauma. D. Zahnhlkd. in Vorträgen, Nr. 16.
Wunschheim: Frakturen, Infraktionen und Knickungen der Zähne. Oest. Ung. Vjschrift. f. Z. 1904.
Zilz, Dr.: Zur Diagnose und Therapie der Zahnwurzelbrüche, Oest. Ung. V. f. Z. 1912.
— Traumatische Wurzelperforation. Zahnärztl. Rundschau 1912.
Ziegler, O.: Seitlich perforierte Wurzel. Zahnärztl. Rundschau 1934.

Die Abbildungen 5, 6, 8, 10, 11 und 11a sind entnommen aus Münch, Klinik der konservierenden Zahnheilkunde, Verlag Georg Thieme, Leipzig.

Lebenslauf.

Am 20. November 1902 wurde ich als Sohn des Großherzgl. Haushofmeisters A. Distelmeyer zu Neustrelitz in Meckl. geboren. Von Ostern 1909 ab besuchte ich das Gymnasium Carolinum in Neustrelitz, das ich Ostern 1922 nach bestandenem Abitur verließ. Bis Oktober 1928 war ich als Bankbeamter tätig. Während dieser Zeit wurde ich von der Reichsbank als Bewerber vorgemerkt. Da in der Folgezeit Neueinstellungen nicht vorgenommen wurden und ich inzwischen die für den Eintritt bei der Reichsbank vorgeschriebene Altersgrenze überschritten hatte, erlosch meine Bewerbung. Ich entschloß mich darauf Zahnheilkunde zu studieren und besuchte die Universitäten in Greifswald, Rostock und Würzburg. Im Sommersemester 1930 bestand ich in Rostock die zahnärztliche Vorprüfung und im Dezember 1932 das zahnärztl. Staatsexamen in Würzburg. Von Januar bis April 1933 war ich zu meiner weiteren Ausbildung als Volontär in der prothetischen Abtlg. des zahnärztl. Institutes der Universität Berlin und bis September 1933 in der Kassenklinik des Gewerkskrankenvereins Berlin praktisch tätig. Seit Oktober 1933 bin ich an der Schulzahnklinik des Bezirksamtes Berlin-Lichtenberg angestellt.

Gerhard Distelmeyer.